Since 1999
P - ISSN 2226-7425
E - ISSN 2412-9437
The journal of scientific articles
Health & millennium Education
Журнал научных статей
Здоровье и в XXI веке образование

УДК 616-002.2; 616.314.18; 616.314/163; 616.314.165

http://dx.doi.org/10.26787/nydha-2226-7425-2019-21-4-17-20

КЛИНИКО-МОРФОЛОГИЧЕСИЙ ПРОФИЛЬ ПУЛЬПЫ ПРИ ЭНДОПАРОДОНТАЛЬНЫХ ПОРАЖЕНИЯХ С ПРИЗНАКАМИ ВОСПАЛИТЕЛЬНОЙ ДЕСТРУКЦИИ

Гилязева[1] В.В., Ханова[1,2] И.А.
[1]ФГБОУ ВО «Чувашский государственный университет имени И.Н. Ульянова», г. Чебоксары, Российская Федерация
[2]АУ ЧР «Республиканская стоматологическая поликлиника», г. Чебоксары, Российская Федерация

Аннотация. *Изучено содержание и влияние ключевых маркеров воспалительного процесса (CD-68, коллагена 4 типа), развивающейся тканево-сосудистой реакции при эндопародонтальных поражениях. Выявлено достоверное возрастание числа макрофагов и увеличение экспрессии коллагена-4 при воспалительном процессе в пульпе и деструкции тканей периодонта у пациентов с хроническим апикальным периодонтитом. Признаки воспалительной деструкции, приводящей к каскаду диагностируемых изменений комплекса тканей эндопериодонта формируют необходимость уточненной диагностики одной из актуальных проблем в современной стоматологической практике. Правильное и четкое, а главное, своевременное выявление и понимание процессов, охватывающих заинтересованные ткани, знание морфологических и патогенетических характеристик представляет основу совершенствования комплекса лечебно-диагностических мероприятий для пациентов, отягощенных эндопародонтальными поражениями.*
Целью исследования явилась оценка иммунологического статуса пульпы зубов у пациентов с поражениями эндопериодонтального комплекса. Изучены клинические и морфологические маркеры возникновения и прогрессирования воспалительного процесса – коллаген 4 типа и CD-68, представлена характеристика экспрессии изучаемых маркеров. Результаты исследования предоставляют морфофункциональные данные экспрессии маркеров воспаления, что позволит составить правильное представление об иммунологическом статусе эндопериодонтального комплекса и способствует совершенствованию ранней диагностики и врачебной тактики.
Ключевые слова: *хронический апикальный периодонтит, CD-68, коллаген 4 типа, макрофаги, эндопародонтальные поражения, микроциркуляторное русло, иммуногистохимический, пульпа, периодонт.*

CLINICAL-MORPHOLOGICAL CHARACTERISTICS OF PULPES IN ENDOPARONTAL DISEASES WITH SYMPTOMS OF INFLAMMATORY DESTRUCTION

Gilyazeva[1] V.V., Khanova[1,2] I.A.
[1]The Ulianov Chuvash state university, Cheboksary, Russian Federation
[2]Autonomous Institution of the Republican Dental Clinic, Cheboksary, Russian Federation

Annotation. *The content and influence of key markers of the inflammatory process (CD-68, type 4 collagen), which are active participants in the developing tissue-vascular reaction in endoparodontal lesions, were studied. A significant increase in the number of macrophages and a significant increase in the expression of collagen-4 during the inflammatory process in the pulp and the destruction of periodontal tissues in patients with chronic apical periodontitis were revealed. Signs of inflammatory destruction leading to clinically diagnosed periodontal changes are one of the urgent problems in modern dental practice. Correct and clear, and most importantly, timely identification and understanding of the processes covering the tissues involved in the pathological process, knowledge of morphological and pathogenetic characteristics should form the basis for improving the complex of therapeutic and diagnostic activities for patients burdened by endoparodontal lesions.*
The aim of the study was to assess the immunological state of the tooth pulp tissue in patients with identified lesions of the endoperiodont. To achieve the goal, clinico-morphological markers of the onset and progression of the inflammatory process — type 4 collagen and CD-68 — were studied and an expression characteristic of the markers studied was given. The results of the study will make it possible to make a correct understanding of the interpretation of immunohistochemical studies of the expression of inflammatory markers, which undoubtedly contributes to the improvement of early diagnosis and medical tactics.

Key words: *chronic apical periodontitis, CD-68, type 4 collagen, macrophages, endoparodontal lesions, microcirculatory bed, immunohistochemistry, pulp.*

БИБЛИОГРАФИЧЕСКИЙ СПИСОК

[1] Мороз П.В. Эндо-пародонтальный синдром: анатомические предпосылки развития, этиология, классификация и

REFERENCES

тактика лечения // Институт стоматологии. 2014. № 2(63). С. 91-94.
[2] Дифференциальная диагностика эндо-пародонтальных поражений, определяющая объем лечебных мероприятий / Е.В. Леонова, С.А. Туманова, И.А. Киброцашвили, А.С. Пастухова // Институт стоматологии. 2015. № 3(68). С. 59-61.
[3] Shenoy N., Shenoy A. Endo-periolessions: diagnosis and clinical considerations // Indian J Dent Res. 2010. Oct-Dec; 21(4): 579-85.
[4] Иммунные нарушения на системном и локальном уровнях при хроническом периодонтите, взаимосвязь с оксидантными изменениями / Д.Д. Голдобин, А.Л. Локтионов, Н.А. Быстрова, А.В. Караулов // Иммунология. 2017. №1. Т. 38. С. 35 – 39.
[5] Люговская А.В. Иммунологические механизмы патогенеза воспалительных заболеваний периодонта // Проблемы здоровья и экологии. 2009. № 4(22). С. 62-67.
[6] Grudianov A.I, Makeeva M.K, Piatgorskaya N.V. Modern concepts of etiology, pathogenesis and treatment approaches to endo-periolessions // Vestn Ross Akad Med Nauk. 2013; (8):34-6.
[7] Авдонин В. П., Бабиченко И.И., Котельникова Е.В. Прогностическое значение иммуно-гистохимических маркеров Ki-67, MMP-9, и коллаген IV у больных папиллярным урогенитальным раком мочевого пузыря // Онкоурология. 2011. №3. С. 75-80.
[8] Самсонова И.В., Клопова В.А., Шевченко И.С. Экспрессия коллагенов IV и VI типов при хроническом панкреатите // Общая и частная хирургия. Т. 23. № 5. 2015. С. 500-505.
[9] Schnoor M. (etal.) Production of type VI collagen by human macrophages: a new dimension in macrophage functional heterogeneity // J. Immunol. 2008. Apr. 15.Vol. 180, № 8 – p. 5707-19.

[1] Moroz P.V. Endo-periodontal syndrome: anatomical prerequisites for development, etiology, classification and treatment tactics. Institute of Dentistry. 2014; 2 (63):91-94.
[2] Differential diagnosis of endo-periodontal lesions, determining the amount of therapeutic measures. Leonova E.V., Tumanova S.A., Kibrotsashvili I.A., Pastukhova A.S. Institute of Dentistry. 2015; 3 (68):59-61.
[3] Shenoy N., Shenoy A. Endo-periolessions: diagnosis and clinical considerations. Indian J Dent Res. 2010; 21 (4): 579-85.
[4] Immune disorders at the systemic and local levels in chronic periodontitis, the relationship with oxidative changes. Goldobin D.D., Loktionov A.L., Bystrova N.A., Karaulov A.V. Immunology. 2017;1; T. 38: 35 - 39.
[5] Lyugovskaya A.V. Immunological mechanisms of pathogenesis of inflammatory periodontal diseases. Problems of health and ecology. 2009; 4 (22):62-67.
[6] Grudianov A.I., Makeeva M.K., Piatgorskaya N.V. Modern concepts of etiology, pathogenesis and treatment approaches to endo-periolessions. Vestn Ross Akad Med Nauk. 2013; (8): 34-6.
[7] Avdonin V.P., Babichenko I.I., Kotelnikova E.V. The prognostic value of immunohistochemical markers Ki-67, MMP-9, and collagen IV in patients with papillary urogenital bladder cancer. Onkurologiya. 2011; 3:75-80.
[8] Samsonova I.V., Klopova V.A., Shevchenko I.S. Expression of collagens IV and VI types in chronic pancreatitis. General and private surgery. 2015; 23(5):500-505.
[9] Schnoor M. (etal.) Production of type VI collagen by human macrophages: a functional dimension in macrophage functional heterogeneity. J. Immunol . 2008; Apr. 15; 180; 8:5707-19.

Воспалительно-деструктивные изменения периодонта, вовлечение их в формирование сочетанной пародонтальной патологии являются одной из актуальных проблем стоматологии [1]. Важность ранней диагностики, понимания и учета морфологических изменений и их влияния на прогноз заболевания свидетельствуют о необходимости совершенствования комплекса лечебно-диагностических мероприятий для пациентов, отягощенных эндо-пародонтальными поражениями [2, 3]. Инициация патогенетических механизмов воспалительной реакции периодонта происходит в результате влияния патогенов (микроорганизмов и их токсинов), персистирующих в системе корневых каналов на околоверхушечные ткани. При этом состояние неспецифической резистентности и течение воспалительного процесса приобретают акцентированное взаимообусловливающее влияние [4], в значительной мере определяющее реализацию распространения патологического процесса и прогноз.

Воспаление пульпы, как известно, сопровождается локальным отеком, увеличением интрапульпарного давления и гибелью клеток. Развивающийся в результате локальный коллапс сосудов с последующей тканевой гипоксией закономерно приводит к локальному некрозу. Освободившиеся химические медиаторы, в свою очередь, вызывают усиление отека, создают порочный круг, что приводит к прогрессированию процесса [5]. Образующиеся при этом в инфицированной некротической ткани пульпы и/или ее распаде, а также поступающие из незапломбированных интрарадикулярных пространств при некачественной обтурации эндодонтальные токсины [6], вследствие увеличения внутрипульпарного давления, проникают через апикальное отверстие, латеральные и дополнительные каналы, дентинные трубочки, вызывая развитие ретроградного пародонтита. Немаловажная роль в прогрессировании воспалительного процесса при этом отводится маркерам коллаген 4 типа и CD-68.

Цель исследования: оценить иммунологическое состояние тканей пульпы зуба у пациентов с выявленными эндопародонтальными поражениями.

Материал и методы исследования. Обследованы 40 пациентов (18 мужчин и 22 женщины в возрасте 18-50 лет), обратившихся в АУ «Республиканская стоматологическая поликлиника» МЗ Чувашии с

целью планового лечения, после получения информированного согласия, разделенных на 3 группы:

- 1 группа, интактная – с депульпированием зубов по протетическим показаниям;
- 2 группа, контрольная – с диагностированным хроническим пульпитом;
- 3 группа, сравнения – с диагностированным хроническим апикальным периодонтитом и наличием синустракта.

Обследование проводили по стандартной схеме с применением основных и дополнительных методов, в качестве лучевых методов диагностики применяли радиовизиографию и КЛКТ-исследование, индексная оценка тканей пародонта проводилась по индексу Muhllemann-Cowell, индексу РМА в модификации Parma со стандартной интерпретацией результатов. Материалом для иммуногистохимического исследования служил экстирпат пульпы, забор проводили при плановом эндодонтическом лечении. Для исследования морфологического состава пульпы и проведения морфометрии материал подвергался стандартным процедурам окрашивания (Ромейс Б., 1954), фиксирования, проводки на тканевом гистопроцессоре Leica ASP 200, после чего готовили парафиновые срезы и выполнили окрашивание гематоксилином и эозином. Иммуногистохимические исследования (George L. Kumar, LarsRudbeck, 2011) выполнялись в соответствии со стандартным протоколом и использованием автостейнеров AUTOSTAINER-3 60 (THERMO, Великобритания) и Leica BOND-MAX (Германия) с применением систем визуализации En-vision (DAKO, Дания) и NovoLinkpolymer (NovoCastra, Великобритания). В работе использовались моноклональные антитела к коллагену 4 типа и CD-68. Компьютерная морфометрия проведена с применением системы архивирования на базе микроскопа Leica DM4000B с использованием цветной фотокамеры Leica DFC 425 и лицензионной программы LeicaApplicationSute 3.6.0. Микрофотографии для проведения морфометрических измерений получены при увеличениях x200 и x400. Линейные морфометрические измерения выполнены с использованием лицензионной программы LeicaApplicationSute 3.6.0. Количественные морфометрические измерения выполнены с применением лицензионной программы «Микро-Анализ», а также демо-версии программы SigmaScanPro. Для каждого среза выполнены измерения не менее чем в 10 интересующих полях зрения. Статистическая обработка цифровых данных проводилась на компьютере IntelCore 2 Duo с помощью лицензионного пакета MicrosoftOffice 2003 (Word и Excel), а также программ G-Stat и «Биостатистика», достоверность определяли по критерию Стьюдента (t).

Результаты и их обсуждение. У всех пациентов с диагностированным хроническим апикальным периодонтитом в области синус-тракта регистрировался симптом вазопареза и локализованный катаральный гингивит.

В группе сравнения индекс Мюллемана-Коуэлла (Muhlemann-Cowell) составил 1,0±0,01, что соответствует легкой степени кровоточивости, индекс РМА составил 25±0,01, что соответствует легкой степени гингивита.

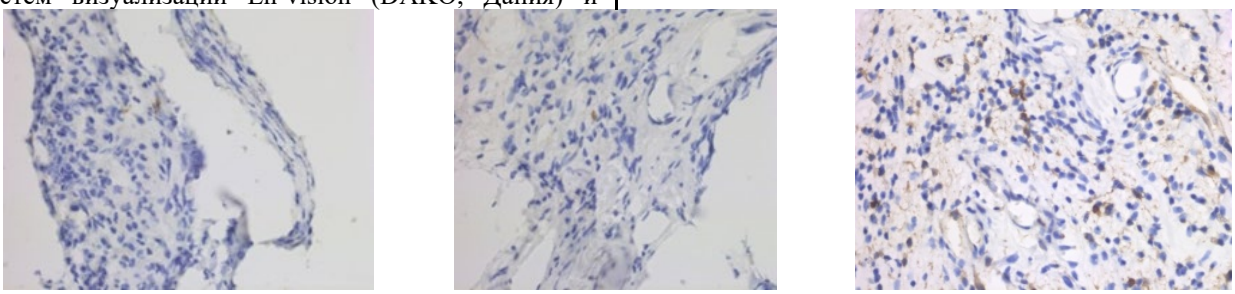

А **Б** **В**

Рис. 1. Иммуногистохимический метод маркера CD-68. Пульпа зуба. Интактная группа (А), группа с пульпитом (Б), группа с периодонтитом (В). CD-68 позитивные макрофаги. Микроскоп Leica DM4000B. Увеличение x 200.

Сосудисто-нервный пучок интактного зуба характеризуется малым содержанием макрофагов: не более 1-2 (Рис. 1А). Воспаление пульпы сопровождается существенным ростом числа макрофагов в поле зрения, в отдельных полях зрения это число достигает 7-9 (Рис. 1Б). Макрофаги в основном распределяются диффузно среди фибробластов стромы, гораздо меньшее их количество (2-4 в поле зрения) определяется в сосудистой зоне – перифокально и среди клеток лимфоцитарного инфильтрата, что свидетельствует о фагоцитарной активности тканевых макрофагов.

При апикальном периодонтите наблюдается снижение количества макрофагов до 1-2 в поле зрения и это совпадает с общим снижением клеточного состава пульпы и ее фиброзированием (Рис. 1В).

Распределение коллагена 4 типа в интактной пульпе характеризуется его преимущественной локализацией в базальных мембранах кровеносных

сосудов. Накопление в клетках стромы либо внеклеточное накопление маркера не характерно (Рис. 2А).

При воспалении пульпы реакция с коллагеном-4 значительно интенсивнее, чем в группе с интактной пульпой. Белок преимущественно локализуется в стенке кровеносных и лимфатических сосудов, но реакция более интенсивна за счет увеличения толщины стенок сосудов. Кроме того, четко визуализируется реакция в микрососудах капиллярного типа и число их гарантированно больше, чем в неповрежденной пульпе. В участках воспалительной инфильтрации отмечается снижение четкости контура базальной мембраны сосудов микроциркуляторного русла и достоверное утолщение их стенок, что, по нашему мнению, может быть связанно с отеком стромы (Рис. 2Б).

Коллаген при апикальном периодонтите распределяется в мембранах свободно лежащих клеток стромы и накапливается там. Это происходит на фоне уменьшения общей клеточности пульпы и роста количества капилляров. Достоверное накопление коллагена в клетках стромы служит признаком фиброзирования тканей сосудисто-нервного пучка (Рис. 2В).

Микроскопически иммуногистохимическая коллаген 4-позитивная реакция свидетельствует об избыточном накоплении коллагена в зоне базальной мембраны, что служит признаком его участия в развитии фиброза. Наряду с этим отмечен явный рост числа макрофагов при пульпите. Если, традиционно, определяющей функцией макрофагов считается разрушение поврежденных компонентов клеток и межклеточного вещества, то полученные данные свидетельствуют о способности макрофагов к индукции клеточной пролиферации и синтезу практически всех известных типов коллагена [7, 8, 9].

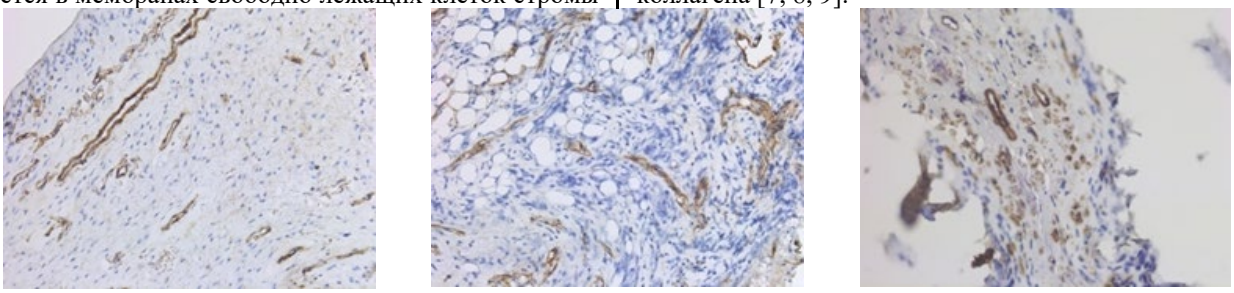

А **Б** **В**

Рис. 2. Иммуногистохимический метод определения коллагена 4 типа. Пульпа зуба. Интактная группа (А), группа с пульпитом (Б), группа с периодонтитом (В). Коллаген 4 типа накапливается в базальной мембране капилляров. Микроскоп Leica DM4000B. Увеличение х 200.

При воспалении пульпы выявляется утолщение стенок капилляров в 2.5 раза, при воспалении верхушечного периодонта заметно увеличение количества капилляров, толщина же их стенок становится гораздо меньше. (таблица 1).

Таблица 1

Сравнение толщины стенок сосудов микроциркуляторного русла пульпы

	норма	пульпит	периодонтит
Толщина стенок сосудов микроциркуляторного русла, мкм	37,5±0,5*	81,6±0,16*	25,4±0,37*

**-P <0,01*

Выводы:

1. Хроническое воспаление пульпы проявляется достоверным повышением экспрессии коллагена 4 типа, что является признаком перестройки тканей с развитием выраженного фиброза и следствием нарушения коллаген-образования.
2. Снижение количества макрофагов и повышение количества сосудов микроциркуляторного русла с видимым утолщением стенок капилляров при апикальном периодонтите указывает на фиброзирование пульпы и уменьшение клеточного состава, что является признаком деградации ткани пульпы и распространением стойкого воспалительного процесса за ее пределы.
3. Выявлена четкая взаимосвязь между расширением стенок сосудов микроциркуляторного русла и изменением индекса кровоточивости в сторону увеличения.
4. При воспалении пульпы определяется отсутствие четкого контура базальной мембраны сосудов, рост общего количества капилляров и числа макрофагов.