*УДК 617.51-001.4-06*

# ОПЕРАЦИИ НА СУХОЖИЛИИ ЗАДНЕЙ БОЛЬШЕБЕРЦОВОЙ МЫШЦЫ ПРИ ЛЕЧЕНИИ СТАТИЧЕСКОЙ ПЛОСКО-ВАЛЬГУСНОЙ ДЕФОРМАЦИИ

**© Мацакян А.М.[1], Ширмазанян А.Г.[2], Горохводацкий А.В.[2]**
[1]*ГБУЗ «ГКБ им. А.К. Ерамишанцева ДЗМ, Москва, Россия*
[2]*ФБГУ «ЦИТО», Москва, Россия*

*Резюме*

**Цель.** Провести сравнительный анализ оперативных методик при лечении плоско-вальгусной деформации стоп в разных стадиях. Разработка миниинвазивного метода транспозиции сухожилия задней большеберцовой мышцы для стабилизации таранно-ладьевидного сустава.

**Методика.** По авторской методике было прооперировано 16 пациентов. Выполнено послеоперационная оценка результатов по клиническим, рентгенологическим и плантографическим показателям.

**Результаты.** Используя методики оценки результатов, из 16 пациентов хороший результат достигнут у 12, удовлетворительный – у трех и неудовлетворительный – у одного пациента.

**Заключение.** Благодаря предложенной методике, создается искусственная «таранно-ладьевидная связка», обеспечивающая статическую стабилизацию, более устойчивую к нагрузкам, стабильная фиксация сухожилия задней большеберцовой мышцы в костном канале, за счет вкручиваемого винта в канал. Снижение риска развития осложнений за счет малоинвазивности операции, снижение сроков реабилитации.

*Ключевые слова:* стопа, плоско-вальгусная деформация, тендоскопия, пластика сухожилий

## OPERATIONS ON THE TENDON OF THE POSTERIOR TIBIAL MUSCLE IN THE TREATMENT OF A STATIC FLAT-VALGUS DEFORMATION

Matsakyan A.M.[1], Shirmazanyan A G.[2], Gorochovodatsky A.V.[2]
[1]*SBHI "SCH after A.K. Yeramshantseva DHM", Moscow, Russia*
[2]*FSBI "CITO", Moscow, Russia*

*Abstract*

**Objective.** To conduct a comparative analysis of surgical procedures in the treatment of flat-valgus deformities of the feet at different stages. To development a noninvasive method of transposition of the posterior tibial muscle tendon for the talon-navicular joint stabilization.

**Metods.** 16 patients were operated with the author's technique. Postoperative assessment of the results according to clinical parameters, X-ray indices and implantation parameters was performed.

**Results.** Using the above methods of assessing the results, of sixteen patients – twelve achieved good results, three patients - satisfactory results and one patient – unsatisfactory result.

**Conclusion.** Due to this technique, an artificial "talon-navicular ligament" is created, providing a static stabilization, more stable to the load, a stable fixation of the tendon of the posterior tibial muscle in the bone channel, due to the screw into the channel. Reduction of the complications risk due to the low invasiveness of the operation, and reduction of the duration of rehabilitation are demonstrated.

*Keywords:* flat-valgus deformation, tendoscopy, tendon plastic

## Введение

Среди заболеваний опорно-двигательного аппарата статические деформации стоп по частоте занимают одно из первых мест. По данным ЦИТО, указанная патология встречается в 62,6%. При этом поперечное плоскостопие наблюдается в 55,2%, продольное – в 29,3%, вальгусное отклонение 1 пальца – в 13,2%, а молоткообразные пальцы – в 9,9% случаев. Среди всех ортопедических заболеваний статические деформации стоп составляют около 18-20%.

Стопа является чрезвычайно важным органом в опорно-двигательном аппарате человека, и нарушение ее функции, обусловленное наличием деформации, сопровождается болевым синдромом, а в тяжелых случаях приводит к снижению трудоспособности и даже к инвалидности.

Поскольку статические деформации стоп являются приобретенными и склонны к прогрессированию, профилактические мероприятия при данной патологии должны проводиться как можно раньше. Поэтому углубленное изучение проблемы статических деформаций стоп студентами медицинских университетов позволит улучшить качество диагностики и результаты лечения данной категории больных, а также проводить своевременную профилактику деформаций [2, 7].

## Методика

За последний год в отделении нами внедрено и успешно применяется малоинвазивная эндоскопическая техника пластики сухожилия задней большеберцовой мышцы (СЗББМ) при плоско-вальгусной деформации стоп.

Операции на сухожилии задней большеберцовой мышцы: у пациентов с эластичной гипермобильной стопой (I тип) в I стадии дисфункции оперативное вмешательство на сухожилии не проводится, или проводится лишь в редких случаях, когда на фоне снижения продольного свода имеется выраженный теносиновит или тендовагинит дистальной порции СЗББМ.

Ход операции, следующий: после наложения жгута на нижнюю треть голени, проводится разрез длиной 2×2 см ниже и кпереди от внутренней лодыжки до ладьевидной кости. При наличии тендовагинита дистальная порция СЗББМ хорошо визуализируется, что может облегчить проведение инцизии.

Затем тупым и острым путем выполняется доступ к влагалищу СЗББМ. На данном этапе необходимо продольно рассечь его на протяжении 2-3 см. При выраженном воспалении в рану выделяется небольшое количество синовиального экссудата. Проведение ревизии сухожилия — это необходимый этап операции. При ревизии СЗББМ в норме однородной структуры, влажное, блестящее, при пальпации эластичное (рис. 1-А, Б). Контроль тонуса сухожилия проводится с помощью «москитного» зажима или плоским браншем элеватора [1, 3].

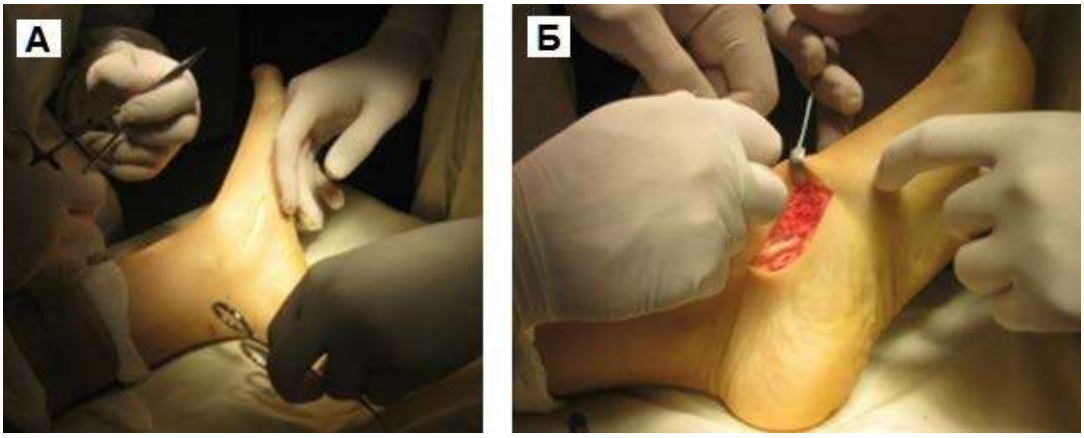


Рис. 1. Начальные этапы операции (А). Проведение ревизии сухожилия (Б)

В послеоперационном периоде ведение пациентов аналогично таковому при выполнении только лишь подтаранного артроэреза. Ранняя активизация не требует дополнительных внешних фиксаторов (гипсовых повязок, ортезов). Для этого стопу устанавливают в нейтральное положение, затем инструмент проводят под сухожилие и производят натягивающие движения (рис. 2). В норме, при сохраненном тонусе сухожилия, выполнить натяжение достаточно сложно [3, 4].

Пациентам при II стадии дисфункции СЗББМ (IIа и IIб тип стопы) тендопластика проводится в различных вариантах. Окончательное решение принимается интрооперационно, когда доступна морфологическая и функциональная оценка сухожилия. Предварительно тактика хирургического вмешательства планируется на основании клинического обследования.

У пациентов с эластичной гиперпронированной стопой (IIа тип стопы) деформация сухожилия по типу его элонгации наиболее характерна. В зависимости от того, насколько вальгируется стопа в положении стоя или при выполнении различных проб, можно судить о степени его растяжения.

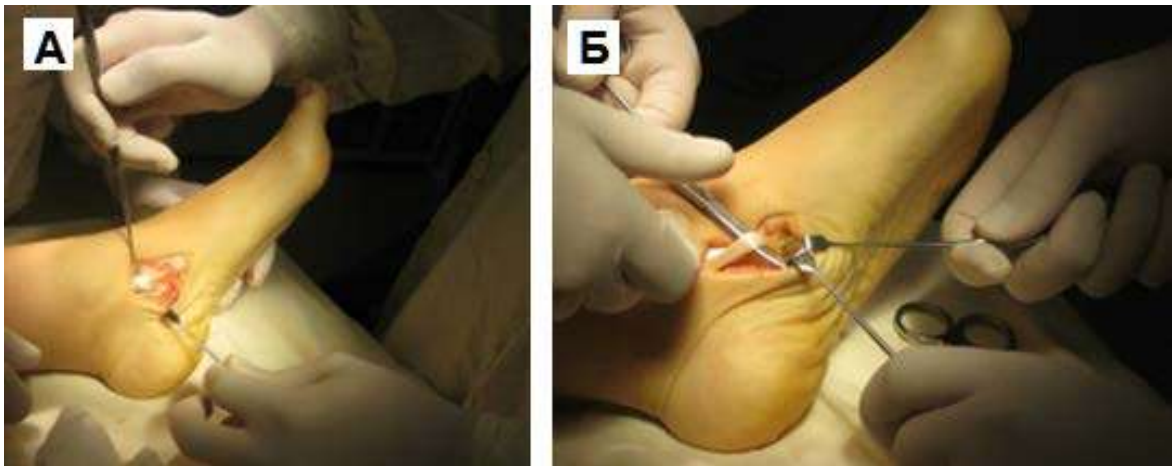


Рис. 2. Проведение инструмента под сухожилие (А) и произведение натягивающего движения (Б)

В случаях, когда сухожилие морфологически не изменено, тонус его незначительно снижен, проводится тендопластика «гофрирующим» швом. В случаях, когда элонгация СЗББМ значительная и только лишь наложением «гофрирующего» шва проблему не решить, применяется обширная тендопластика в различных модификациях [7].

В нескольких случаях можно проводить поперечную фрагментарную тенотомию со сшиванием частей «конец в конец». Исходом всех проведенных тенотомий является укорочение сухожилия с восстановлением его тонуса. Доступ при таких операциях незначительно увеличен для лучшей визуализации сухожилий и ладьевидной кости.

Пациентам при II и III стадии дисфункции СЗББМ (IIб и III тип стопы), кроме пластики СЗББМ, проводится транспозиция сухожилия длинного сгибателя пальцев (СДСП) на ладьевидную кость. Такая хирургическая тактика применяется у пациентов среднего возраста, страдающих продольным плоскостопием много лет, имеющих выраженные дегенеративные изменения СЗББМ. Причиной морфологических изменений (дегенеративная элонгация) в структуре сухожилия является повышенная нагрузка, которая является следствием плосковальгусной деформации.

Операция выполняется в несколько этапов: доступ к СЗББМ с визуализацией места его прикрепления, мобилизация СЗББМ от ладьевидной кости, выделение и тенотомия СДСП в максимально дистальной его порции, транспозиция СДСП к ладьевидной кости с натяжением, тенодез СЗББМ и СДСП на протяжении [5]. После выполнения доступа к месту прикрепления СЗББМ, отслаивают сухожилие от ладьевидной кости. При выделении СДСП необходимо учитывать его анатомию. В норме оно расположено ниже и латеральнее СЗББМ. При выделении СДСП необходимо попытаться визуализировать максимально дистальную его порцию, чтобы при его пересечении проксимальная часть была достаточно длинной. Далее его прошивают на расстоянии 3-4 см от края швом по Краскову или Кюнео.

После этого производят рассверливание канала в ладьевидной кости (рис. 3). Сверло необходимо ориентировать следующим образом: сверху вниз, спереди назад, снаружи кнутри. Для транспозиции СДСП с учетом его толщины подбирается диаметр сверла. Для этого стопу необходимо максимально супинировать. Проведение сухожилия не всегда удается выполнить сразу, поэтому нужно проверять соответствие диаметра канала. Далее приступают к трансоссальному подшиванию СДСП (рис. 4), а затем и СЗББМ к ладьевидной кости. При этом важным является удержания постоянного натяжения сухожилий [8, 11].

Завершающим этапом этой операции является тенодез СДСП и СЗББМ выше ладьевидной кости. Он производится наложением узловых или матрасных швов, лучше всего плетеной нерассасывающеся нитью «Лавсан» 3/0.

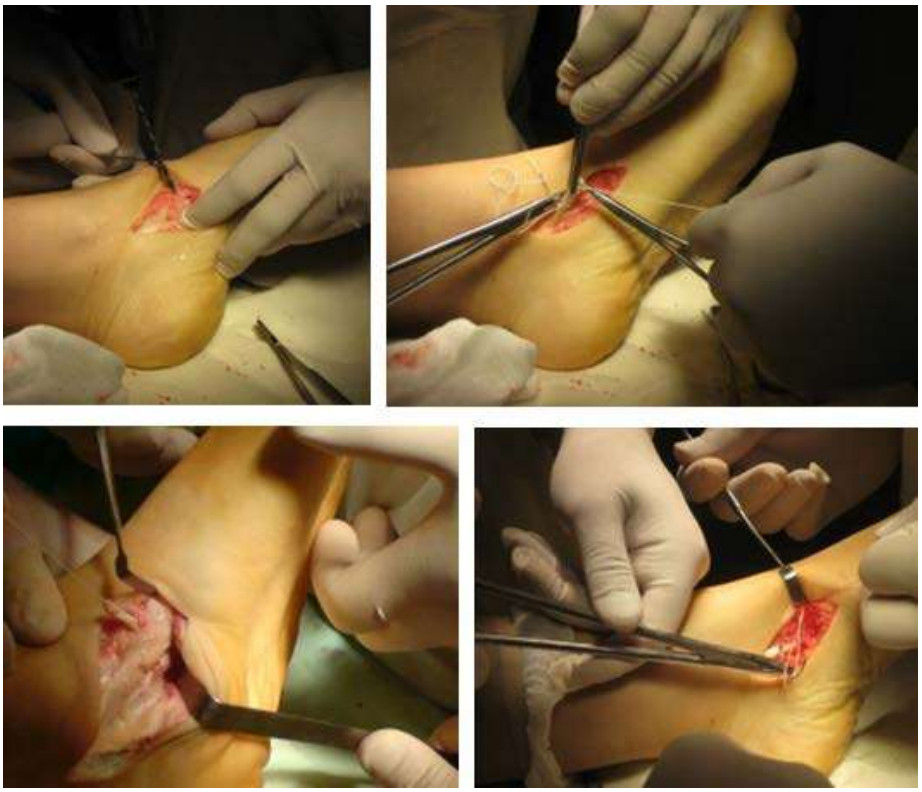

Рис. 4. Рассверливание канала в ладьевидной кости

Рис. 4. Трансоссальное подшивание СДСП

Частым случаем является дисфункция СЗББМ на фоне имеющейся добавочной os tibiale externum. Учитывая то, что она является местом прикрепления СЗББМ, выполнение тендопластики в таких случаях проводится после ее удаления. Впервые тактику лечения такой патологии описал Kidner F.C. Особенность операции заключалась в том, что подшивание СЗББМ к ладьевидной кости выполняется после удаления добавочной кости [9].

*Этапы операции Киднера.* Выполняют стандартный доступ к СЗББМ с визуализацией места его прикрепления, сухожилие отсепаровывают от ладьевидной кости на всем протяжении. Тупым и острым путем выделяют os tibiale externum. При его выделении необходимо пальпаторно убедиться в отсутствии сращения с телом ладьевидной кости. В большинстве случаев отмечается умеренная и тугая подвижность добавочной кости, что свидетельствует о ее синхондральном сочленении [10, 13].

Os tibiale externum может располагаться строго медиально от ладьевидной кости или чуть кзади и книзу от нее. Для удаления добавочной кости использовали тонкое острое долото, позволяющее выделять его, и зажим Кохера (рис. 5).

Рис. 5. Удаление добавочной кости тонким долотом

После удаления os tibiale externum производят ревизию образованного ложа. Часто оно бывает достаточно глубоким, что делает возможным проведение следующего этапа операции – подшивание СЗББМ трансоссально к ладьевидной кости. Важным при подшивании СЗББМ является правильное его прошивание, что позволяет максимально плотно адаптировать сухожилие к ладьевидной кости. Основным сухожильным швом является шов по Кюнео (рис. 6) [12].

Рис. 6. Сухожильный шов по Кюнео

В настоящем изобретении была поставлена задача разработки миниинвазивного метода транспозиции СЗББМ, для стабилизации таранно-ладьевидного сустава. Достигаемым техническим результатом является устойчивая стабилизация таранно-ладьевидного сустава. Достижение указанного результата обусловлено следующим:

- создается искусственная «таранно-ладьевидная связка», обеспечивающая статическую стабилизацию, более устойчивую к нагрузкам;

- стабильной фиксации сухожилия задней большеберцовой мышцы в костном канале, за счет вкручиваемого винта в канал, и дальнейшей интеграции сухожилия с костью;

- снижения риска развития осложнений за счет малоинвазивности операции, малых размеров ран (в известных методиках осуществляют разрез 7-10 см, что увеличивает риск травматизации мягких тканей, в разработанной же методике разрез составляет 3-4 см, что значительно облегчает послеоперационное заживление раны и реабилитацию);

- снижения сроков реабилитации, за счет стабильной статической стабилизации, что позволяет давать раннюю нагрузку на конечность. Так как при транспозиции сухожилия и фиксации в кости (по разработанной методике) стабильность фиксации таранно-ладьевидного сустава значительно выше, нагрузку на ногу в послеоперационном периоде можно давать раньше, через 2-3 нед., в то время как при выполнении операции по известным методикам, нагрузка возможна лишь спустя 4-5 нед. [2, 7, 12, 13].

## Техника операции

Выполняется минимальный разрез (3-4 см) в области прикрепления сухожилия задней большеберцовой мышцы к ладьевидной кости, визуализируется сухожилие, далее вводится артроскоп (рис. 7).

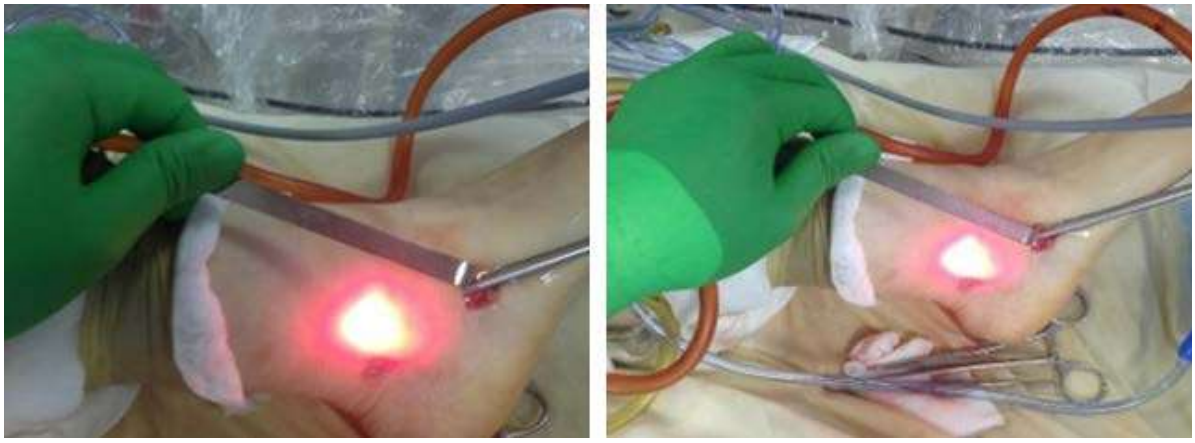

Рис. 7. Выполнение минимального разреза

С помощью артроскопа визуализируется сухожилие на протяжении около 5 см (рис. 8).

Рис. 8. Визуализация сухожилия

Сухожилие раздваивается по всей длине с помощью пункционной иглы (делится пополам), после чего одна часть сухожилия в проксимальном отделе отсекается скальпелем (рис. 9).

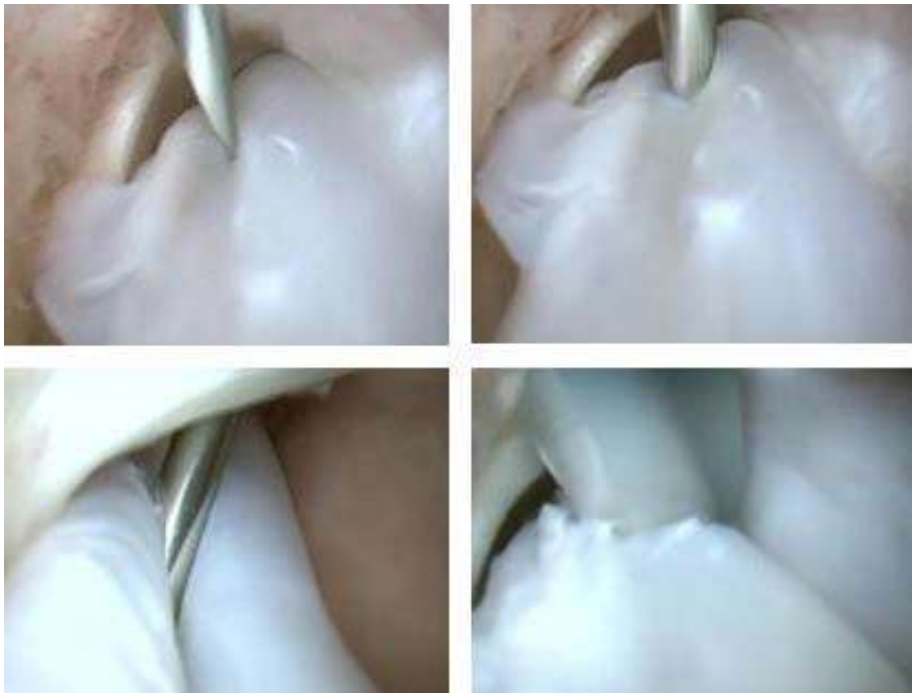

Рис. 9. Раздваивание сухожилия по всей длине с помощью пункционной иглы

С помощью артроскопического крючка, отсеченная половина сухожилия выводится в рану (рис. 10).

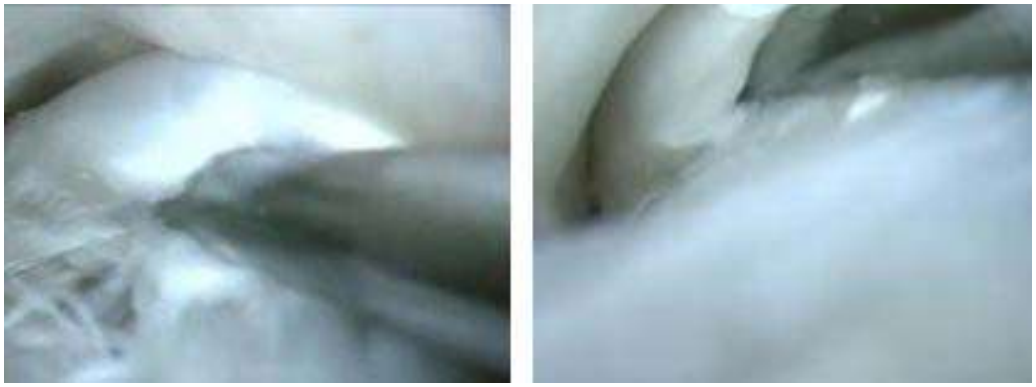

Рис. 10. Отсеченная половина сухожилия, выведенная в рану

Далее, проводится спица в горизонтальной плоскости через шейку таранной кости, по спице канюллированным сверлом 5 мм сверлится сквозной канал (рис. 11).

Концы сухожилия прошивается нитью. Свободные концы нитей, которыми прошито сухожилие, заправляются в спицу, и спица проводится через костный канал таранной кости, тем самым спица «протаскивает» сухожилие через таранную кость. Спица удаляется, далее с помощью нитей дается натяжение сухожилия в костном канале.

Рядом с сухожилием, в костный канал вкручивается интерферентный винт диаметром 4-5 мм, обеспечивая плотное прижатие сухожилия внутри канала к кости, тем самым создается стабильная фиксация.

Таким образом, создается таранно-ладьевидная «связка», которая в значительной степени стабилизирует таранно-ладьевидный сустав, и препятствует рецидиву плоско-вальгусной деформации. После всего рана послойно сшивается (рис. 12).

Рис. 11. Этапы проведения спицы через шейку таранной кости

Рис. 12. Пациент через день после оперативного лечения

Конечно, проводится подтаранный артроэрез, в подтаранный синус вкручивается имплантат (Vilex, Kalix и т.д.) [1, 3, 4, 6].

## Обсуждение результатов операции

Получен патент на изобретение: Миниинвазивный способ лечения статической плосковальгусной деформации стоп при II и III стадиях. Изобретение относится к области медицины и может быть использовано в ортопедии при лечении статических плосковальгусных деформаций стоп.

Несмотря на то, что статическая плосковальгусная деформация встречается среди взрослого населения от 15% до 58%, до сих пор она остается наиболее грубой и наименее изученной ортопедической патологией.

В настоящее время существует огромное количество методов хирургической коррекции плосковальгусной деформации стоп, однако ни один из них нельзя назвать эффективным. Существующие методики весьма инвазивны, что приводит к высокому риску развития осложнений, а также к длительной реабилитации.

Наиболее близким аналогом разработанного нами способа является методика, описанная в работе Тамоева С.К. (Кандидатская диссертация по теме «Подтаранный артроэрез в лечении статической плосковальгусной деформации стоп у взрослых». М., 2012). Согласно известной методике операция включает следующие приемы. У пациентов с эластичной гипермобильной стопой (I тип) в I стадии дисфункции оперативное вмешательство на сухожилии не проводится или проводится лишь в редких случаях, когда на фоне снижения продольного свода имеется выраженный теносиновит или тендовагинит дистальной порции СЗББМ.

*Клинический пример.* Больная А., 45 лет, диагноз: статическая плоско-вальгусная деформация левой стопы, III ст. Выполнена операция согласно разработанному способу. Рана зажила первичным натяжением, без осложнений, кроме того отмечен хороший косметический эффект. На 17 день после операции начала давать нагрузку на ногу. Нагрузка выполнялась безболезненно, при этом фиксация стопы была в правильном положении, стопа устойчива. По данной методике нами прооперированы 16 пациентов. Результаты оценены клинически, рентгенологически и плантографически.

По клиническим результатам: у пациентов появился продольный свод стопы, скорректирована гиперпронация пятки, при вертикальных нагрузках свод сохраняется.

По рентгенологическим результатам: у всех пациентов уменьшается угол между 1-ой плюсневой и ладьевидной костью, угол между ладьевидной и таранной костью, увеличивается угол Беллера, высота свода стопы достигается 20-25 мм, что соответствует нормальным значениям. Все вышесказанное свидетельствует об эффективности предложенной методики.

По плантографическим данным, у пациентов было отмечено уменьшение подошвенной площади стопы при нагрузках, за счет медиального отдела стопы, что указывает на появление продольного свода.

Из 16 пациентов хороший результат достигнут у 12, удовлетворительный – у трех и неудовлетворительный – у одного пациента. Неудовлетворительный результат был связан с несоблюдением послеоперационных рекомендаций, пациент начал давать полную нагрузку на стопу, без гипса, на 5 сутки после операции.

Проведенные клинические наблюдения дают основание полагать, что предложенная методика эффективна и может быть рекомендована для внедрения в широкую хирургическую практику.

## Заключение

В представленном изобретении была поставлена задача разработки миниинвазивного метода транспозиции СЗББМ, для стабилизации таранно-ладьевидного сустава. Достигаемым техническим результатом является устойчивая стабилизация таранно-ладьевидного сустава. Достижение указанного результата обусловлено следующим:

1. Создается искусственная «таранно-ладьевидная связка», обеспечивающая статическую стабилизацию, более устойчивую к нагрузкам;
2. Стабильной фиксации сухожилия задней большеберцовой мышцы в костном канале, за счет вкручиваемого винта в канал, и дальнейшей интеграции сухожилия с костью;
3. Снижения риска развития осложнений за счет малоинвазивности операции, малых размеров ран (в известных методиках осуществляют разрез 7-10 см, что увеличивает риск травматизации мягких тканей, в разработанной же методике разрез составляет 3-4 см, что значительно облегчает послеоперационное заживление раны и реабилитацию);
4. Снижения сроков реабилитации, за счет стабильной статической стабилизации, что позволяет давать раннюю нагрузку на конечность. Так как при транспозиции сухожилия и фиксации в кости (по разработанной методике) стабильность фиксации таранно-ладьевидного сустава значительно выше, нагрузку на ногу в послеоперационном периоде можно давать раньше, через 2-3 нед., в то время как при выполнении операции по известным методикам, нагрузка возможна лишь спустя 4-5 нед.

## Литература (references)

1. Ситенко М.И. Os tibiale externum и её отношение к плоской стопе // Ортопедия и травматология. – 2014. – Кн. 1-2. – С. 18-27.

2. Турнер Г.И., Маркелов Н.С. Об аномалиях мышечной механике при os tibiale externum и их оперативном лечении // Ортопедия и травматология. – 2015. – Кн. 6. – С. 5-8.
3. Dwight T. Variations of the bones of the hands and feet: a clinical atlas. – Philadelphia: JB Lippincott Co, 2007.
4. Geist E.S. Supernumerary bones of the foot – a rontgen study of the feet of one hundred normal individuals // Am. J. Orthop. Surg. – 2014. – V.12. – P. 403-414.
5. Francillon M.R. Untersuchungen zur Anatomischen und Klinischen Bedeutung des Os tibiale externum // Z. Orthop. Chir. – 2014. – Bd.56. – S. 61-85.
6. Mellado J.M. Accessory ossicles and sesamoid bones of the ankle and foot: imaging findings, clinical significance and differential diagnosis // Eur. Radiol. – 2003. – V.13. – P. L164-L177.
7. Kidner F.C. The prehallus (accessorius scaphoid) in its relation to flat-foot // J. Bone Joint Surg. – 2009. – V.11. – P. 831-837.
8. Kitaoka H.B. Clinical rating systems for the anklehindfoot, midfoot, hallux, and lesser toes // Foot Ankle. – 2014. – V.15. – P. 349-353.
9. Luther M., Strayer J.R. Gastrocnemius recession: five-year report of cases // J. Bone Joint Surg. – 2008. – V.40-A. – P. 1019-1030.
10. Pfizner W. Die Variftionen im Aufbau des Fusskelets, morphologische Arbeiten // Morphol. Arb. – 2013. – Bd.VI. – S. 245-527.
11. Schboder P. Ueber seltenen anomalien u. pathologische Bildungsformen am os naviculare pedis // Beutsch. Ztschrft. Chir. – 2013. – Bd.233. – S. 306.
12. Tsuruta T. Radiological study of the accessory skeletal elements in the foot and ankle (vertaald vanuit het Japans) // Nippon Seikeigeka Gakkai Zasshi. – 2011. – V.55. – P. 357-370.
13. Vogler H. Subtalar joint blocking operations for pathological pronation syndromes // Comprehensive textbook of foot surgery. – Baltimore: Williams & Wilkins, 2007. – V.4. – P. 153-155.