© Коллектив авторов, 2021
УДК 616.37-089
DOI – https://doi.org/10.14300/mnnc.2021.16003
ISSN – 2073-8137

РОЛЬ МЕТОДОВ ЛУЧЕВОЙ НАВИГАЦИИ В ОПРЕДЕЛЕНИИ ХИРУРГИЧЕСКОЙ ТАКТИКИ ПРИ ПАТОЛОГИИ ПЕРИАМПУЛЯРНОЙ ЗОНЫ

Р. Т. Меджидов, Р. С. Султанова, А. Г. Гасанов

Дагестанский государственный медицинский университет, Махачкала, Российская Федерация

THE ROLE OF RADIATION NAVIGATION METHODS IN DETERMINING SURGICAL TACTICS IN PATHOLOGY OF THE PERIAMPULAR ZONE

Medzhidov R. T., Sultanova R. S., Gasanov A. G.

Dagestan State Medical University, Makhachkala, Russian Federation

Радикальные оперативные вмешательства по поводу заболеваний периампулярной зоны (ПЗ) выполняются в 20 % случаев. Нередки случаи конверсии на паллиативную операцию, поэтому отбор пациентов для выполнения радикального оперативного вмешательства представляется сложной проблемой. В этом направлении весьма перспективными являются современные методы лучевой навигации. Проведён анализ результатов УЗИ, МсКТ и МРТ у 513 пациентов с патологией ПЗ, определена их значимость в выборе хирургической тактики. Чувствительность УЗИ в определении дистальной обструкции билиарного тракта (БТ) составила 86,9 %, при кистозных образованиях ПЗ – 100 %, МРТ – 97,6 %. Наиболее чувствительным методом в установлении уровня обструкции БТ и панкреатической системы, степени дилатации БТ и главного панкреатического протока, экстрапанкреатических осложнений хронического панкреатита (ХП) является МРТ. Для определения взаимоотношений трубчатых структур гастропанкреатодуоденальной зоны (ГПДР) и степени вовлечения в патологический процесс крупных сосудов высокочувствительными являются МсКТ с контрастированием сосудистой системы и БТ.

Ключевые слова: лучевая навигация, патология периампулярной зоны, панкреатодуоденальная резекция

Radical surgical interventions for diseases of the periampicular zone (PZ) are performed in 20 % of cases. Conversion to palliative surgery is not uncommon; therefore, the selection of patients for radical surgery is a very difficult problem. In this direction, modern methods of beam navigation are very promising. The article analyzes the results of ultrasound, MSCT and MRI in 513 patients with PZ pathology, and determines their significance in the choice of surgical tactics. The sensitivity of ultrasound in determining the distal obstruction of the biliary tract (BT) was 86.9 %, with cystic formations of the PZ – 100 %, MRI – 97.6 %. The most sensitive method in establishing the level of obstruction of the BT and the pancreatic system, the degree of dilatation of the BT and the main pancreatic duct, extrapancreatic complications of chronic pancreatitis (CP) is MRI. To determine the relationship of the tubular structures of the gastropancreatoduodenal zone (GPDR) and the degree of involvement of large vessels in the pathological process, MSCT with contrasting of the vascular system and BT are highly sensitive.

Keywords: radiation navigation, pathology of the periampicular zone, pancreatoduodenal resection

Для цитирования: Меджидов Р. Т., Султанова Р. С., Гасанов А. Г. РОЛЬ МЕТОДОВ ЛУЧЕВОЙ НАВИГАЦИИ В ОПРЕДЕЛЕНИИ ХИРУРГИЧЕСКОЙ ТАКТИКИ ПРИ ПАТОЛОГИИ ПЕРИАМПУЛЯРНОЙ ЗОНЫ. *Медицинский вестник Северного Кавказа.* 2021;16(1):10-14. DOI – https://doi.org/10.14300/mnnc.2021.16003

For citation: Medzhidov R. T., Sultanova R. S., Gasanov A. G. THE ROLE OF RADIATION NAVIGATION METHODS IN DETERMINING SURGICAL TACTICS IN PATHOLOGY OF THE PERIAMPULAR ZONE. *Medical News of North Caucasus.* 2021;16(1):10-14. DOI – https://doi.org/10.14300/mnnc.2021.16003 (In Russ.)

БДА – билиодигестивный анастомоз
БТ – билиарный тракт
ГПДЗ – гастропанкреатодуоденальная зона
ГПДР – гастропанкреатодуоденальная резекция
ГПП – главный панкреатический проток
ДПК – двенадцатиперстная кишка
МРТ – магнитно-резонансная томография
МсКТ – мультиспиральная компьютерная томография
ОХ – обструктивный холестаз
ПДР – панкреатодуоденальная резекция
ПЖ – поджелудочная железа
ПЗ – периампулярная зона
ПО – периампулярная опухоль
УЗИ – ультразвуковое исследование
ХП – хронический панкреатит
ЧЧХС – чрескожная чреспеченочная холангиостомия

В последние годы отмечается значительный рост заболеваний периампулярной зоны (ПЗ): периампулярные опухоли (ПО), кистозные образования головки поджелудочной железы (ПЖ), хронический панкреатит с поражением головки ПЖ, опухоли двенадцатиперстной кишки (ДПК), парафателярный дивертикул, язва ДПК, пенетрирующая в головку ПЖ, которые в большинстве случаев приводят к развитию обструктивного холестаза (ОХ) [1–8].

Пациенты с указанной патологией во многих случаях поступают в хирургические стационары в тяжелом состоянии, с запущенной формой заболеваний ПЗ [8–10]. Зачастую им выполняют паллиативные оперативные вмешательства, процент пациентов, которым возможно проведение радикального оперативного вмешательства, невелик, составляет не более 20 % от всех случаев [11]. Нередки случаи конверсии на паллиативную операцию при проведении радикального лечения, поэтому отбор пациентов для выполнения радикального оперативного вмешательства представляется весьма сложной проблемой. В этом направлении весьма перспективными являются современные методы лучевой навигации.

Цель исследования – определить значимость методов лучевой навигации в определении хирургической тактики при патологии ПЗ.

Материал и методы. Исследование основано на анализе результатов УЗИ (General electric Logiq V2, Австрия), МсКТ (Siemens somatomedin definition as 128, Германия) и МРТ (GE Signa Hd 1,5Т, США) у 513 пациентов с патологией ПЗ для определения их значимости в выборе хирургической тактики. Среди заболеваний периампулярной зоны ПО имелись в 496 (96,6 %) наблюдениях, кистозные образования головки ПЖ – в 9 (1,8 %), хронический панкреатит (ХП) с преимущественным поражением головки ПЖ – в 8 (1,6 %). УЗИ проведено во всех наблюдениях, МРТ – в 97,8 %, МсКТ – в 49,9 %, из которых в 124 (48,44 %) случаях с контрастированием билиарного тракта (БТ) и сосудистой системы.

Всем пациентам проведены клинические и биохимические исследования крови и мочи. МсКТ с контрастированием выполнялось путем внутривенного введения 350–100 мл омнипака и по холангиостомическому либо холецистостомическому катетеру – 20,0 мл урографина. Материал статистически обработан с использованием программы «Statistica-6».

Результаты и обсуждение. При УЗИ гепатопанкреатодуоденальной зоны почти у всех пациентов отмечена желчная и панкреатическая гипертензия, которая выражалась в расширении вне- и внутрипеченочных желчных путей, расширении главного панкреатического протока (ГПП) более 3 мм. В подавляющем большинстве случаев ПО определялось увеличение головки поджелудочной железы с опухолевым образованием различных размеров. В 84 (16,5 %) наблюдениях определялись очаговые образования в печени. Лимфоаденопатия по ходу гепатодуоденальной связки, позади ДПК и головки ПЖ, по ходу верхних брыжеечных сосудов, печеночной артерии была выявлена в 252 (49,1 %) случаях. Распространение опухолевого процесса за пределы ПЗ по данным УЗИ имело место в 293 (59,0 %) наблюдениях. Для ХП с преимущественным поражением головки была характерна неоднородность паренхимы, наличие фиброзных узлов, кальцинированных участков, резкая дилатация протоковой системы в области тела и хвоста с кистообразованием. При всем этом во многих случаях дифференцировать опухоль головки поджелудочной железы от рака терминального отдела холедоха представлялось невозможным. В 20,1 % наблюдений выявлены конкременты в желчном пузыре. В 67 (13,1 %) случаях при УЗИ гепатопанкреатодуоденальной зоны (ГПДЗ) имелись сложности в определении уровня блока БТ в условиях его дилатации. Чувствительность УЗИ в определении дистальной обструкции БТ составила 86,9 %. При кистозных образованиях ПЗ чувствительность УЗИ составила 100 % (рис. 1).

Рис. 1. Эхосонограммы билиопанкреатической зоны:
А – желчная гипертензия; Б – фиброзные узлы и кальцинаты в головке ПЖ; В – киста головки ПЖ

По данным УЗИ возможность проведения радикальной операции была определена в 177 (34,5 %) наблюдениях. Для уточнения уровня окклюзии БТ, степени дилатации протоков, уровня впадения пузырного протока, степени распространения патологического процесса и вовлечения окружающих тканей, органов и сосудов проведена МР-холангиопанкреатография в 502 (97,8 %) случаях. При этом причиной желчной и панкреатической гипертензии в 9 (1,8 %) наблюдениях явились кистозные образования головки ПЖ. В 65 (12,9 %) случаях дилатация БТ и протока ПЖ начиналась сразу же от БДА, у 394 (90,1 %) пациентов – с ретродуоденальной части холедоха, и при этом проток ПЖ был больше 3 мм в диаметре. В 26 (5,2 %) наблюдениях дилатация БТ начиналась от супрадуоденальной части холедоха, имелись признаки отключенного желчного пузыря в связи с прорастанием пузырного протока опухолевым процессом (рис. 2).

Рис. 2. МР-холангиопанкреатография: А – киста головки ПЖ: 1 – киста, 2 – расширенный БТ, 3 – дилатированный проток ПЖ; Б – рак БДА: 1 – опухоль БДА, 2 – расширенный БТ, 3 – расширенный проток ПЖ; В – рак терминального отдела холедоха (в анамнезе холецистэктомия): 1 – опухоль, 2 – расширенный БТ, 3 – проток ПЖ с кистовидной дилатацией в области тела и хвоста железы; Г – рак головки поджелудочной железы: 1 – опухоль, 2 – расширенный БТ, 3 – дилатированный проток ПЖ; Д – хронический панкреатит с преимущественным поражением головки ПЖ: 1 – расширенный БТ, 2 – деформация, чередование сужений и расширений на всем протяжении протока ПЖ с формированием мелких кист

Метастатическое поражение печени по данным МРТ отмечено в 103 (20,7 %) случаях. Лимфоаденопатия по ходу гепатодуоденальной связки, верхних и нижних панкреатодуоденальных лимфатических узлов, а также лимфоузлов по ходу крупных сосудов ГПДЗ выявлена в 289 (58,2 %) наблюдениях. Выход опухолевого процесса за пределы ПЗ и прорастание в сосуды ГПДЗ отмечен в 336 (67,9 %) случаях.

При патологии ПЗ с желчной гипертензией средней тяжести и тяжелой степени многие хирурги отдают предпочтение двухэтапной тактике. На первом этапе в этой ситуации выполняется декомпрессия БТ. Определение условий для проведения декомпрессии у пациентов с опухолевой обструкцией данной системы имеет также важное практическое значение. Это во многом определяет МР-холангиография. В наших наблюдениях условия для декомпрессии по данным МРТ имелись у 372 (88,3 %) пациентов из 421 с холестазом средней степени тяжести и тяжелым, а у остальных 49 (11,7 %) пациентов были обнаружены множественные метастазы в печени, в её воротах и условия для проведения указанной процедуры отсутствовали. В 26 (5,2 %) наблюдениях МРТ помогла в выборе доступа к БТ для декомпрессии, то есть имело место блокирование желчного пузыря из-за вовлечения в опухолевый процесс пузырного протока. Этим пациентам проведена декомпрессия БТ проксимальным доступом (ЧЧХС) и чреспеченочная микрохолецистостомия под УЗ-навигацией.

По данным МРТ возможность проведения радикальной операции была определена в 156 (31,1 %) наблюдениях. Чувствительность МРТ для определения уровня и характера окклюзии БТ, степени распространенности опухолевого процесса у пациентов с патологией ПЗ составила 97,6 %.

Актуальным является определение степени вовлечения в опухолевый процесс крупных сосудистых структур ГПДЗ. Наиболее информативным в этом отношении методом является МсКТ с контрастированием и если пациенту проведена декомпрессия БТ с введением в БТ контрастного вещества (патент РФ № 2706373 от 18.11.2019). Эта методика была использована в 48,4 % наблюдений, при этом прорастание опухоли в крупные сосудистые структуры ГПДЗ и выход процесса за пределы ПЗ отмечены у 113 (44,1 %) пациентов. Для профилактики случайной перевязки атипично отходящего сосуда на мобилизационно-резекционном этапе ПДР проводилось дооперационное определение анатомического строения сосудов данной зоны (рис. 3).

Чувствительность методов лучевой навигации в определении лечебной тактики при патологии ПЗ составила 98,3 %.

Из 513 пациентов в 372 (72,5 %) случаях предпринята двухэтапная тактика лечения патологии ПЗ. Это пациенты с холестазом средней и тяжелой степени, то есть для проведения радикальных и паллиативных вмешательств имелся высокий операционно-анестезиологический риск. На первом этапе проведена декомпрессия БТ: в 304 (81,7 %) случаях проксимальным доступом (ЧЧХС), в 68 (18,3 %) – центральным (холецистостомия). Дистальный доступ к БТ при опухолевой патологии (трансдуоденально под эндоскопической навигацией) не использовался. Многие хирурги и онкологи рекомендуют проводить бесконтактное выделение опухоли во время хирургического вмешательства, поэтому бужировать опухолевый канал, вводить в него стент до выяснения возможности проведения радикальной операции нежелательно. В 49 (11,7 %) случаях, как было указано, условия для проведения декомпрессии БТ отсутствовали, хотя у этих пациентов имелись к ней жизненные показания. В 92 (17,9 %) наблюдениях хирургическая помощь пациентам с патологией ПЗ оказывалась в один этап.

Радикальные оперативные вмешательства в объеме ПДР выполнены 129 (25,1 %) пациентам, субтотальная резекция головки ПЖ по Бегеру – 5 (0,97 %), резекция головки ПЖ по Фрею с продольной панкреатоеюностомией – 4 (0,8 %) больным, цистодигестивное

соустье – 2 (0,4 %), продольная панкреатоеюностомия – 2 (0,4 %). Оперативные вмешательства паллиативного характера проведены в 322 (62,7 %) случаях. Из них в 115 (35,7 %) – ЧЧХС, наружное дренирование БТ, в 119 (36,9 %) – ЧЧХС, наружно-внутреннее дренирование БТ. Стентирование дистального отдела холедоха выполнено 13 (4,0 %) больным, холецистодуоденоанастомоз – 16 (5 %), гепатикоеюностомия с отключенной по Ру петлей тощей кишки – 10 (3,1 %), операция Монастырского – 32 (10,1 %). В 17 (5,2 %) случаях при вовлечении в опухолевый процесс пузырного протока выполнялось вмешательство на внепеченочных желчных путях с использованием желчного пузыря как «медиатора», то есть выполнялись гепатикохоледохохолецистостомия + холецистодуоденостомия (патент РФ № 2457800 от 10.08.2012).

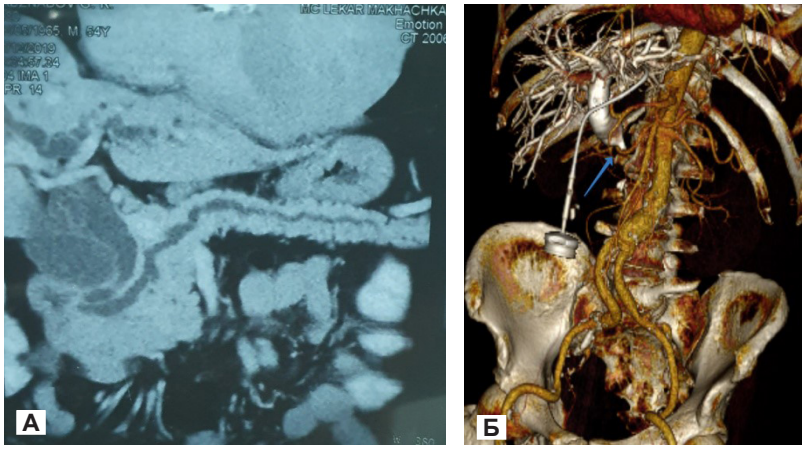

Рис. 3. МсКТ ГПДЗ с контрастированием пациентам с патологией ПЗ:
А – с контрастированием сосудистой системы;
Б – с контрастированием сосудистой системы и БТ

При радикальных оперативных вмешательствах интраоперационные осложнения отмечены в 9 (6,3 %) случаях, послеоперационный панкреатит – в 6 (4,2 %), несостоятельность БДА – в 2 (1,4 %), аррозивные кровотечения – в 3 (2,1 %), жидкостные скопления в зоне операции – в 2 (1,4 %) случаях. Общие послеоперационные осложнения отмечены в 5 (3,5 %) наблюдениях. Раневые осложнения имелись у 11 (7,7 %) пациентов. Общая 30-суточная летальность составила 8,5 %, продолжительность пребывания больных в стационаре составила 16,3±2,1 дня.

Рестеноз БДА отмечен в одном наблюдении через 8 лет после ГПДР. Одногодичная выживаемость в наших наблюдениях составила 93,6 %, 3-летняя – 40,7 %, 5-летняя – 22,4 %.

Полученные нами результаты лечения патологии ПЗ путем проведения радикальных оперативных вмешательств значительно отличаются от данных, приведенных в современной литературе [1, 7, 8], согласно которым панкреатическая фистула после резекции ПЖ возникает в 30 % случаях, релапаротомия после ПДР по поводу осложнений выполняется почти у 38 % больных [1], экстирпация культи ПЖ проводится в 15,6 % случаях [1–4] и летальность при этом составляет 30–60 % [2, 5].

В наблюдениях с оказанием паллиативной хирургической помощи интраоперационные осложнения отмечены в 7,2 % случаев, в основном они были связаны с проведением эндобилиарных вмешательств. Из их числа гемобилия наблюдалась в 14 (4,4 %) случаях, дислокация катетера наружу – в 9 (2,8 %), затяжной холангит – в 19 (5,9 %), синдром «ускоренной декомпрессии» БТ – в 28 (8,7 %) наблюдениях. Несостоятельность БДА и желчный перитонит отмечены у 4 (1,3 %) пациентов, тяжелая печеночная недостаточность – у 33 (10,3 %). Послеоперационная летальность среди больных, включенных в данное исследование, составила 3,3 %. В 11 случаях причиной летального исхода была печеночная недостаточность, в 5 – перитонит и в 1 случае имело место аррозивное кровотечение.

Заключение. Определение распространенности патологии ПЗ, уровень окклюзии БТ и протока ПЖ, вовлечение в патологический процесс крупных сосудистых структур ГПДЗ, характер экстрабилиопанкреатических осложнений имеют существенное значение в выборе хирургической тактики при заболеваниях ПЗ. Информативными в выборе тактики являются методы лучевой навигации. Наиболее чувствительным методом в установлении уровня обструкции БТ и панкреатической системы, степени дилатации БТ, главного панкреатического протока, в диагностике экстрапанкреатических осложнений ХП является МРТ. Для определения взаимоотношений трубчатых структур ГПДЗ и степени вовлечения в патологический процесс крупных сосудов данной зоны высокочувствительной является МсКТ с контрастированием сосудистой системы и билиарного тракта.

Авторы заявляют об отсутствии конфликта интересов.

Литература/References

1. Егоров В. И. Экстирпация культи поджелудочной железы и тотальная дуоденопанкреатэктомия в профилактике и лечении осложнений резекции поджелудочной железы. *Анналы хирургической гепатологии.* 2014;19(1):9-13. [Egorov V. I. Ekstirpaciya kul'ti podzheludochnoj zhelezy i total'naya duodenopankreatektomiya v profilaktike i lechenii oslozhnenij rezekcii podzheludochnoj zhelezy. *Annaly hirurgicheskoj gepatologii. – Annals of Surgical Hepatology.* 2014;19(1):9-13. (In Russ.)].
2. Иванов С. В., Горбачева О. С., Ягубов Г. В. Экстирпация культи поджелудочной железы после панкреатодуоденальной резекции. *Анналы хирургической гепатологии.* 2019;24(1):107-113. [Ivanov S. V., Gorbacheva O. S., Yagubov G. V. Pancreatic stump extirpation after pancreatoduodenectomy. *Annaly hirurgicheskoj gepatologii. – Annals of Surgical Hepatology.* 2019;24(1):107-113. (In Russ.)]. https://doi.org/10.16931/1995-5464.20191107-111
3. Maker A. V., Sheikh R., Bhagia V. Perioperative management of endocrine insufficiency after total pancreatectomy for neoplasia. *Langenbecks Arch. Surg.* 2017;402(6):873-883. https://doi.org/10.1007/s00423-017-1603-8
4. Ribero D., Amisano M. L., Zimmitti G., Giraldi F., Ferrero A. [et al.]. External tube pancreatostomy reduces the risk of mortality associated with completion pancreatectomy for symptomatic fistulas complicating pancreaticoduodenectomy. *J. Gastrointestinal. Surg.* 2013;17(2):332-338. https://doi.org/10.1007/s11605-012-2100-6
5. Casadei R., Ricci C., Taffurelli G. Is total pancreatectomy as feasible, safe, efficacious, and cost-effective as pancreaticoduodenectomy? A single center, prospective, observational study. *J. Gastrointest. Surg.* 2016;20(9):1595-1607. https://doi.org/10.1007/s11605-016-3201-4
6. Байчоров Э. Х., Новодворский С. А., Хациев Б. Б. Панкреатикогастроанастомоз при операциях панкреатодуоденальной резекции. *Хирургия.* 2012;6:19-23. [Bajchorov E. H., Novodvorskij S. A., Haciev B. B. Pankreatikogastroanastomoz pri operaciyah pankreatoduodenal'noj rezekcii. *Khirurgiya. – Surgery.* 2012;6:19-23. (In Russ.)]. https://doi.org/10.17116/hirurgia2016643-46
7. Кит О. И., Геворкян Ю. А., Максимов А. Ю., Маслов А. А., Снежко А. В. [и др.]. Результаты применения различных панкреатодигестивных анастомозов при панкреатодуоденальной резекции. *Хирургия. Журнал*

им. Н. И. Пирогова. 2016;(6):43-46. [Kit O. I., Gevorkyan Yu. A., Maksimov A. Yu., Maslov A. A., Snezhko A. V. [et al.]. Rezul`taty` primeneniya razlichny`x pankreatodigestivny`x anastomozov pri pankreatoduodenal`noj rezekcii. *Khirurgiya. Zhurnal im. N. I. Pirogova. – Pirogov Russian Journal of Surgery.* 2016;(6):43-46. (In Russ.)]. https://doi.org/10.17116/hirurgia2016643-46
8. Патютко Ю. И., Котельников А. Г., Кудашкин Н. Е., Поляков А. Н., Мороз Е. А. [и др.]. Рак большого сосочка двенадцатиперстной кишки: лечение и прогноз. *Анналы хирургической гепатологии* 2016.21(4):84-92. [Patyutko Yu. I., Kotel`nikov A. G., Kudashkin N. E., Polyakov A. N., Moroz E. A. [et al.]. Rak bol`shogo sosochka dvenadczatiperstnoj kishki: lechenie i prognoz. *Annaly hirurgicheskoj gepatologii. – Annals of Surgical Hepatology.* 2016.21(4):84-92. (In Russ.)]. https://doi.org/10.16931/1995-5464.2016484-92
9. Расулов Р. И., Земко М. В., Шелехов А. В., Зубринский К. Г., Сонголов Г. И. Осложнения на этапе неоадъювантной терапии рака головки поджелудочной железы. *Сибирский онкологический журнал.* 2019;18(3):20-25. [Rasulov R. I., Zemko M. V., Shelexov A. V., Zubrinskij K. G., Songolov G. I. Oslozhneniya na e`tape neoad`yuvantnoj terapii raka golovki podzheludochnoj zhelezy`. *Sibirskij onkologicheskij zhurnal. – Siberian Journal of Oncology.* 2019;18(3):20-25. (In Russ.)]. https://doi.org/10.21294/1814-4861-2019-18-3-20-25
10. Revishvili A. S., Kriger A. G., Vishnevsky V. A. Current issues in pancreatic surgery. *Khirurgiia (Mosk).* 2018;(9):5-14. https://doi.org/10.17116/hirurgia20180915
11. Xu W., Liu X., Zhang J., Yang L. Intraductal papillary mucinous neoplasms of the pancreas: correlation of helical Computed Tomography (CT) features with pathologic findings. *Acad. Radiol.* 2017;24(5):609-614. https://doi.org/10.1016/j.acra.2016

Сведения об авторах:

Меджидов Расул Тенчаевич, доктор медицинских наук, профессор, заведующий кафедрой общей хирургии; тел.: 89285075758; e-mail: vara44iwe@yandex.ru

Султанова Роза Султановна, кандидат медицинских наук, ассистент кафедры хирургических болезней педиатрического, стоматологического, медико-профилактического факультетов; тел.: 89285714117; e-mail: vara4iwe@yandex.ru

Гасанов Ахмед Гаджиевич, врач-эндоскопист; тел.: 89034980050; e-mail: rmcgv@mail.ru

© Коллектив авторов, 2021
УДК 617.551-009.7
DOI – https://doi.org/10.14300/mnnc.2021.16004
ISSN – 2073-8137

ЧРЕСКОЖНОЕ СКЛЕРОЗИРОВАНИЕ НЕПАРАЗИТАРНЫХ КИСТ СЕЛЕЗЕНКИ

Ф. Н. Насиров, А. Г. Натрошвили, А. М. Шулутко, О. О. Ясногородский, А. Ю. Моисеев

Первый Московский государственный медицинский университет им. И. М. Сеченова (Сеченовский Университет), Российская Федерация

PERCUTANIOUS SCLEROTIZATION OF NON-PARASITIC SPLENIC CYSTS

Nasirov F. N., Natroshvili A. G., Shulutko A. M., Yasnogorodsky O. O., Moiseev A. Yu.

I. M. Sechenov First Moscow State Medical University (Sechenov University), Russian Federation

Селезенка играет ключевую роль в иммунной системе, поэтому ее удаление рекомендуется только при отсутствии возможности сохранить орган. В связи с этим чаще стали использоваться малоинвазивные вмешательства, например чрескожное склерозирование, чреватое частыми рецидивами. Чрескожное склерозирование в комбинации с суперселективной артериальной эмболизацией сосудистой ножки кисты считать оптимальным методом тоже нельзя, поскольку требуется дорогостоящее оснащение и метод сопровождается лучевой нагрузкой.

Цель работы – демонстрация возможностей навигационного минимально инвазивного лечения непаразитарных кист селезенки.

Небольшой опыт авторов показал, что при строгом соблюдении определенных правил чрескожная аспирация содержимого полости непаразитарных кист селезенки и орошение ее 96-градусным этиловым спиртом с последующей постоянной активной аспирацией является эффективным способом их склерозирования.

Ключевые слова: непаразитарная киста селезенки, чрескожное дренирование, УЗИ, склерозирование

The spleen plays a key role in the immune system, so its removal is recommended only if it is not possible to preserve the organ. In this regard, minimally invasive interventions have begun to be used more often, for example, percutaneous sclerosis, which is fraught with frequent relapses. Percutaneous sclerosis in combination with superselective arterial embolization of the vascular pedicle of the cyst cannot be considered the optimal method either, since expensive equipment is required and the method is accompanied by radiation exposure.

The aim of this work is to demonstrate the possibilities of navigational minimally invasive treatment of nonparasitic spleen cysts.

A small experience of the authors has shown that, with strict adherence to certain rules, percutaneous aspiration of the contents of the cavity of nonparasitic spleen cysts and irrigation with 96-degree ethyl alcohol followed by constant active aspiration is an effective way of sclerosing them.

Keywords: non-parasitic splenic cyst, percutaneous drainage, ultrasonography, percutaneous sclerotization