Введение. Проблема травмы сердца является одной из наиболее сложных и актуальных в современной хирургии. Ранения сердца составляют от 2,8 до 18,6 % у госпитализированных больных с проникающими ранениями груди [1–6].

Диагностика ранений сердца – одна из наиболее сложных задач в хирургии повреждений [7]. Субъективных признаков ранений сердца немного, а их часто недостаточная демонстративность обусловлена поступлением значительного числа пострадавших в бессознательном состоянии. Есть мнение, что наличие триады Бека и признака Куусмауля при ранениях сердца является, скорее, исключением, чем правилом [8]. Считается, что триада Бека присутствует только приблизительно у 10 % пациентов [8]. В целом клинические проявления проникающих повреждений сердца чрезвычайно обманчивы [7, 8]. Эхокардиография стала «золотым стандартом» в оценке количества жидкости в полости перикарда у пациентов с проникающими ранениями груди в «сердечной зоне» с устойчивыми показателями жизненно важных функций [8, 9]. Однако некоторые исследователи делают вывод о значительных ограничениях возможностей эхокардиографии при обнаружении повреждений сердца при сопутствующем гемотораксе или пневмотораксе [7, 10]. Существует мнение, что торакоскопия не играет никакой роли в срочной диагностике проникающих повреждений сердца и она не нашла широкого распространения в США [7].

В то же время ранняя диагностика является ключом к принятию решения об экстренной или срочной операции и улучшению исходов лечения пострадавших с ранениями сердца.

При этом даже в хирургическом стационаре при первичном обследовании пострадавших с ранениями сердца вероятность диагностических ошибок составляет от 17,6 до 61 % [2, 11]. Госпитальная послеоперационная летальность при повреждении миокарда и внутрисердечных структур составляет 16,9–26,9 % и не имеет тенденции к снижению [2, 3, 12–14].

Цель исследования – на основании анализа собственных клинических наблюдений улучшить диагностику и лечение пациентов с проникающими ранениями сердца.

Материал и методы. Анализируются сведения о 268 пострадавших с ранением сердца (234 мужчины и 34 женщины в возрасте от 18 до 69 лет), оперированных в клинике за последние 27 лет (с 1990 по 2017 г.). Большинство (205) пострадавших доставлены в клинику через 5–40 мин после ранения.

В процессе обследования, помимо клинических данных, использовали результаты электрокардиографического (ЭКГ), эхокардиографического, рентгенологического, компьютерно-томографического, видеоторакоскопического исследований.

В 244 (91,1 %) случаях раны нанесены колюще-режущими предметами, в 15 (5,6 %) – колющим оружием, в 9 (3,3 %) – дробовым огнестрельным оружием. Характер ранений был различным. У 179 (66,8 %) пациентов установлено изолированное ранение сердца, у 89 (33,2 %) – сочетанные повреждения (у 51(19,0 %) ранения сердца сочетались с повреждением легкого; торакоабдоминальные ранения – у 38 (14,2 %), из них у 12 (4,5 %) – с ранением печени, у 12 (4,5 %) – селезенки, у 8 (3,0 %) – желудка и у 6 (2,2 %) – кишечника).

У 254 (94,8 %) пострадавших раны сердца оказались одиночными, у 14 (5,2 %) – множественными (от 2 до 6). Локализация раны была следующая: левый желудочек – у 129 (48,1 %) больных, правый желудочек – у 89 (33,2 %), левое предсердие – у 9 (3,4 %), правое предсердие – у 26 (9,7 %), левый и правый желудочек – у 15 (5,6 %).

Чаще повреждались желудочки. У 15 пациентов оказалось одновременное ранение двух камер сердца; 6 из них оперированы по поводу дробового огнестрельного ранения (выстрел в упор), 9 – в связи со множественными ножевыми ранениями.

Проникающее ранение сердца установлено у 152 (56,7 %) больных, сквозное – у 50 (18,7 %), непроникающее – у 66 (24,6 %). У пациентов последней группы во время торакотомии выявлены различной глубины (от 0,1 до 0,3 см) раны миокарда без проникновения в полости сердца.

Результаты. Диагностика ранений сердца базировалась на критической оценке клинического симптомокомплекса и ряда показателей дополнительного обследования. Основные клинические симптомы приведены в *табл. 1*.

Таким образом, при ранении сердца имелся симптомокомплекс из клинических признаков в различных сочетаниях. В 258 (96,3 %) случаях рана находилась в зоне анатомической проекции сердца, в 6 (2,2 %) случаях – в подлопаточной и в 4 (1,5 %) – в левой подмышечной области.

Все многочисленные проявления ранений сердца мы подразделили на достоверные и вероятные. Достоверные признаки: рана грудной клетки (особенно в области анатомической проекции сердца) с обильным наружным или внутриплевральным кровотечением, выраженная гипотония или отсутствие АД, синдром тампонады сердца, наличие признаков повреждения или ишемии миокарда по данным ЭКГ, гемоперикард по данным рентгенологического исследования или эхокардиографии. Вероятные признаки: расположение глубокой раны в области анатомической проекции сердца без выраженного кровотечения или тампонады сердца в сочетании с умеренной гипотонией и приглушенностью тонов сердца, синусовая тахикардия на ЭКГ, некоторое ослабление пульсации тени сердца по рентгенологическим данным, отсутствие гемоперикарда по результатам эхокардиографии.

При целенаправленном обследовании у 259 (96,6 %) пострадавших ранение сердца распознано своевременно. Большинство из них, 228 (85,1 %), оперированы в первые 10–20 мин после поступления в клинику. Диагноз обычно ставился на основании клинической картины. У лиц с сомнительным диагнозом и удовлетворительным общим состоянием уточнить повреждение сердца помогали электрокардиографическое, эхокардиографическое и рентгенологическое исследования.

Таблица 1

Частота клинических симптомов при ранении сердца

Table 1

Frequency of clinical symptoms in heart injury

Клинический признак	Абс. число	%
Наружное или внутриплевральное кровотечение	210	(78,4±2,51)
Синдром тампонады сердца	42	(15,7±2,22)
Пульс:		(10,5±1,87)
нормальный	28	(69,8±2,81)
тахикардия	187	(11,9±1,98)
брадикардия	32	(7,8±1,64)
отсутствует	21	
Систолическое артериальное давление:		(24,3±2,62)
нормальное	65	(28,0±2,74)
90–70 мм рт. ст.	75	(34,0±2,89)
ниже 70 мм рт. ст.	91	(13,7±2,10)
отсутствует	37	
Расширение границ сердечной тупости	33	(12,2±2,0)
Глухость тонов сердца	186	(69,4±2,82)

В ряде случаев для уточнения диагноза произведена видеоторакоскопия.

Диагностическая ошибка допущена у 18 (6,7 %) больных. Они оперированы через 1–4 ч с подозрением на ранение легкого (12) или сердца (6). При удовлетворительном общем состоянии и стабильных показателях гемодинамики у них имелись глубокие раны в области анатомической проекции сердца, средний гемоторакс (у 10) и синусовая тахикардия (у 12) по данным ЭКГ. Операция оказалась оправданной, во всех случаях обнаружено ранение сердца: в 5 – непроникающее и в 13 – проникающее в полость левого желудочка или правого предсердия. Опыт нашей клиники не дает оснований придерживаться тактики ряда авторов, предлагающих осуществлять динамическое наблюдение за больными при отсутствии явных признаков повреждения сердца, но наличии глубокой раны в области его анатомической проекции [1, 15]. Считаем обоснованным у таких больных выполнять видеоторакоскопию, а при отсутствии такой возможности следует выполнять торакотомию с тщательной ревизией раневого канала и перикарда. Это всегда позволяло своевременно распознать повреждение сердца и устранить рану в более благоприятных условиях. Отступление от такого правила может привести к развитию внезапной тампонады сердца (в 6 наших наблюдениях) или профузного наружного либо внутриплеврального кровотечения (в 5), на фоне которых операция сопряжена с большим риском.

Для иллюстрации эффективности применения видеоторакоскопии у больных с ранениями сердца приводим следующее клиническое наблюдение.

Больной, 51 года, доставлен в клинику через 1 ч после суицидальной попытки: сам себе нанес удар ножом в левую половину грудной клетки. Общее состояние – средней степени тяжести. Число дыханий – 18/мин. В IV межреберье по среднеключичной линии около соска – глубокая колото-резаная рана размером 1,5×1,0 см без наружного кровотечения. Пульс – 86 уд./мин, хорошего наполнения, ритмичный. АД – 140/80 мм рт. ст. Тоны сердца приглушены. В легких слева дыхание ослаблено, справа везикулярное. На ЭКГ – ритм синусовый 85/мин, умеренные метаболические изменения в миокарде. На рентгенографии слева подкожная эмфизема, сосудистый рисунок полнокровен, корни малоструктурны, сердце слегка расширено в поперечнике (*рис. 1*). Произведена первичная хирургическая обработка раны. При ревизии раневой канал идет в направлении сверху вниз, спереди назад, справа налево по ходу межреберья, проникает в левую плевральную полость. Для исключения ранения сердца и легкого решено выполнить видеоторакоскопию. Через 1,5 ч после поступления в клинику под общим обезболиванием выполнена видеоторакоскопия: в плевральной полости – жидкая темная кровь со сгустками (*рис. 2*). Верхушка легкого фиксирована к апикальной плевре плотными спайками. На перикарде в проекции правого желудочка имеется рана до 1 см длиной с ровными краями и подтеканием крови из последней, гемоперикард (*рис. 3; 4*). На верхней доле левого легкого имеется рана до 1 см длиной с ровными краями и подтеканием крови. Решено выполнить торакотомию. Произведена левосторонняя переднебоковая торакотомия в V межреберье. В плевральной полости – около 200 мл, а в полости перикарда – около 50 мл жидкой темной крови. Рана на передней стенке левого желудочка размерами 1×0,2 см проникает в полость левого желудочка, из нее поступает кровь пульсирующей струей. На рану желудочка наложено два узловых шва атравматичной иглой без захвата эндокарда, редкие швы – на перикард с формированием дренажного «окна» на задней поверхности. Рана легкого ушита П-образными швами. В плевральную полость введены два дренажа. Послеоперационное течение гладкое. Через 11 дней пациент выписан в удовлетворительном состоянии.

Приведенное наблюдение свидетельствует о целесообразности применения видеоторакоскопии для уточнения характера повреждений органов груди при наличии глубокой раны в области проекции сердца без наружного кровотечения.

В клинической практике важно распознать характер повреждения сердца: является ли оно проникающим (сквозным) или непроникающим. Анализ результатов клинического и дополнительных

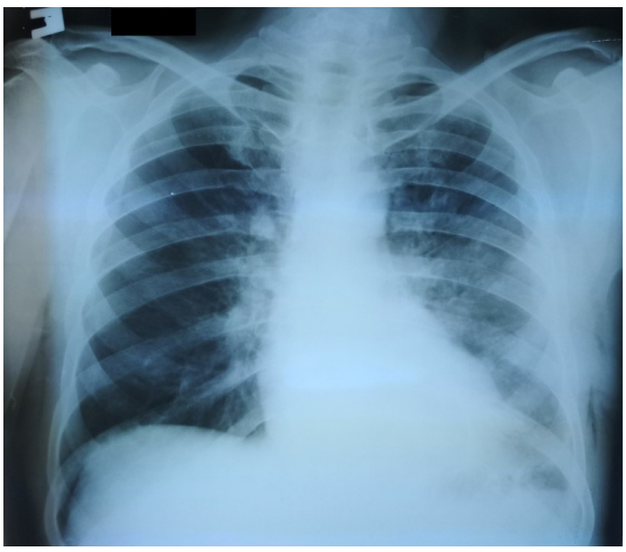

Рис. 1. Рентгенограмма органов грудной клетки больного при поступлении в клинику (прямая проекция)
Fig. 1. Chest X-ray of the patient on the clinical admission (frontal view)

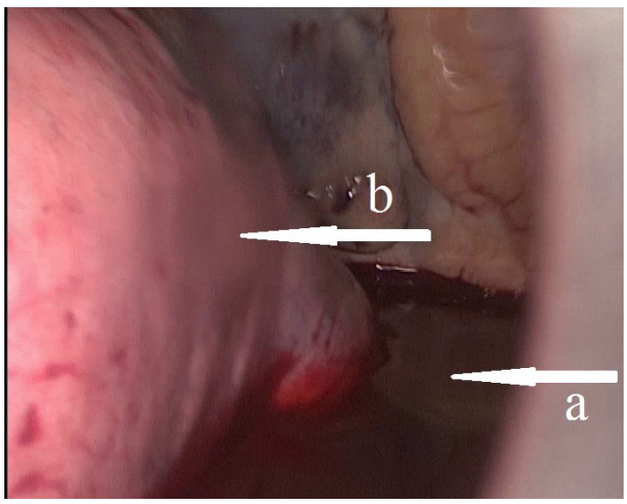

Рис. 2. Интраоперационная фотография при торакоскопии больного: a – кровь в левой плевральной полости; b – ткань легкого
Fig. 2. Intraoperative photography at thoracoscopy of the patient: a – blood in the left pleural cavity; b – lung tissue

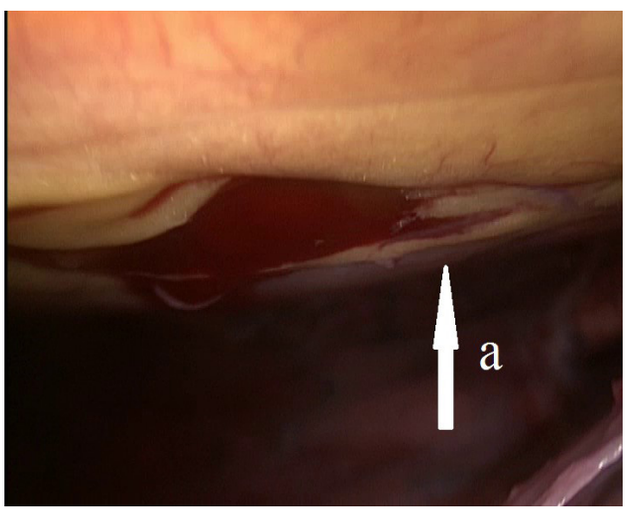

Рис. 3. Интраоперационная фотография при торакоскопии больного: a – рана на перикарде
Fig. 3. Intraoperative photography at thoracoscopy of the patient: a – wound of the pericardium

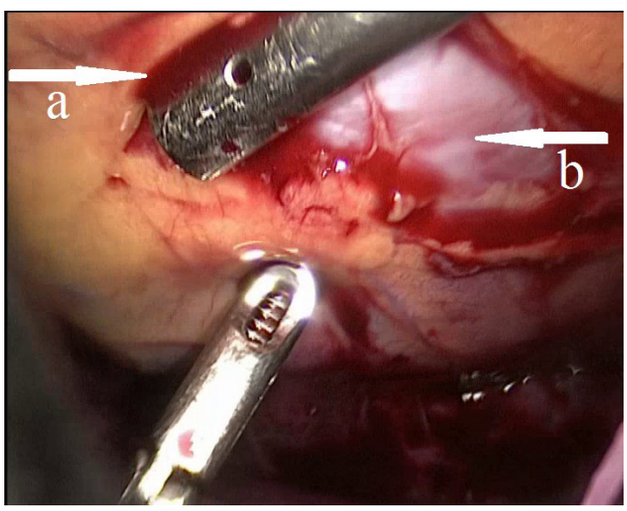

Рис. 4. Интраоперационная фотография при торакоскопии больного: a – рана на перикарде; b – тампонада сердца
Рис. 4. Intraoperative photography at thoracoscopy of the patient: a – wound of the pericardium; b – cardiac tamponade

исследований позволяет установить зависимость между выраженностью основных признаков ранения сердца и характером его повреждения (*табл. 2*).

Как видно из данных *табл. 2*, нельзя проводить параллель между выраженностью симптомов и характером ранения сердца. При проникающем и сквозном ранении сердца в большинстве случаев наблюдался симптомокомплекс из достоверных признаков, на основании которых диагностика этого вида повреждения чаще всего не представляла больших трудностей. При распознавании непроникающего ранения важное значение приобретали вероятные признаки с учетом всех клинических симптомов и результатов дополнительного обследования. В качестве диагностического приема в литературе имеются указания на пункцию полости перикарда, которая, по мнению ряда авторов [16, 17], помогает распознать гемоперикард. Мы не выполняли это вмешательство, потому что оно, во-первых, задерживает торакотомию и, во-вторых, является небезопасным, так как в процессе аспирации крови из перикарда возможен отрыв тромба, прикрывающего рану миокарда, что лишь вызовет усиление кровотечения или даже тампонаду сердца.

В сомнительных случаях для уточнения характера повреждений сердца и сопутствующей экстраперикардиальной патологии следует применять видеоторакоскопию.

Таблица 2

Частота основных признаков ранения сердца в зависимости от характера повреждения

Table 2

The frequency of the main signs of injury to the heart, depending on the nature of the damage

Признаки	Характер ранения сердца				P
	проникающее		непроникающее		
	абс. число	%	абс. число	%	
Клинические:					
локализация раны в области анатомической проекции сердца	202	100	57	(86,4±4,22)	<0,05
кровотечение из раны	196	(97,0±1,20)	26	(39,4±6,01)	<0,001
синдром тампонады сердца	41	(20,3±2,83)	0	(0±1,21)	<0,001
систолическое АД:					
100–130 мм рт. ст.	23	(11,4±2,24)	37	(56,1±6,11)	<0,001
90–70 мм рт. ст.	57	(28,2±3,17)	19	(28,8±5,58)	>0,5
ниже 70 мм рт. ст.	87	(43,1±3,48)	6	(9,1±3,54)	<0,001
отсутствие	35	(17,3±2,66)	4	(6,0±2,92)	<0,01
Электрокардиографические:					
наличие симптомов повреждения или ишемии миокарда (в фазе реполяризации)	186	(92,1±1,90)	29	(43,9±6,11)	<0,001
Рентгенологические:					
признаки гемоперикарда (расширение границ сердечной тени, ослабление пульсации сердца)	164	(81,2±2,75)	22	(33,3±5,80)	<0,001

Для иллюстрации приводим следующее клиническое наблюдение.

Больной, 56 лет, поступил в клинику через 1 ч после получения взрывного осколочного ранения с жалобами на боли в грудной клетке, наличие ран, одышку, слабость. Общее состояние средней степени тяжести, АД – 115/80 мм рт. ст., пульс – 90 уд./мин, частота дыхания – 28/мин. При рентгенологическом исследовании левое легкое частично коллабировано, уровень жидкости в плевральной полости – до V ребра. Средостение не смещено, не расширено. Контур купола диафрагмы слева не дифференцируется. Слева и справа определяются интенсивные мелкие тени (осколки). Правое легкое расправлено, без очаговых и инфильтративных теней. Анализ крови: Hb – 138 г/л; Ht – 0,40; лейкоциты – $8{,}0 \cdot 10^9$; Э – 1 %; П – 1 %; С – 77 %; Л – 18 %; М – 3 %; СОЭ – 22 мм/ч; общий белок плазмы – 65 г/л. Общий анализ мочи: уд. вес – 1017; белок – отр.; сахар – отр.; лейкоциты – ед. в п/зр. Пациенту произведена первичная хирургическая обработка ран, удалены металлические осколки, плевральная полость дренирована во II межреберье по среднеключичной линии и в VII межреберье по заднеподмышечной линии. Дренажи подсоединены на пассивную аспирацию по Бюлау. По нижнему дренажу одномоментно выделилось 150,0 мл гемолизированной крови. Больной получал инфузионную терапию – 5 %-й раствор глюкозы, физиологический раствор; антибактериальную терапию (Ампициллин, Гентамицин); Эуфиллин. На 2-е сутки после оперативного лечения состояние ухудшилось, усилилась одышка до 26/мин, появилось чувство нехватки воздуха. На ЭКГ – нарушение фазы реполяризации в передней и боковой стенках по типу повреждения, синусовая тахикардия, ЧСС – 110/мин. На контрольной рентгенограмме слева в плевральной полости – небольшое количество жидкости, легочной рисунок усилен в прикорневой зоне и базальных отделах, сердце расширено в поперечнике. Была выполнена под общим обезболиванием видеоторакоскопия: между легким и париетальной плеврой – небольшие фибриновые наложения, на жировых привесках перикарда – небольшая гематома. В переднем средостении – плоскостная обширная ненапряженная гематома, распространяющаяся на перикард. Жидкости в перикарде нет. Произведена санация плевральной полости. После окончания операции больной был переведен в отделение реанимации. Проводили ингаляцию кислорода, инфузионную, антибактериальную (Клафоран, Гентамицин), бронхолитическую терапию. По дренажу из плевральной полости выделялась геморрагическая жидкость в объеме 100–150 мл/сут. Плевральную полость ежедневно промывали растворами антисептиков. Однако, несмотря на проводимую локальную терапию, состояние ухудшалось, повысилась температура до 39 ºС, по дренажу стал отделяться гнойно-геморрагический экссудат. Через 10 суток после госпитализации в анализе крови: Hb – 118 г/л; Ht – 0,32; лейкоциты – $18{,}0 \cdot 10^9$; Э – 1 %; П – 12 %; С – 67 %; Л – 18 %; М – 2 %; СОЭ – 32 мм/ч. На рентгенограмме отмечается увеличение тени сердца в поперечнике, сглаживание сердечной талии, тень сердца имеет треугольную форму, слева в нижней доле отмечается инфильтрация легочной ткани, по заднебоковой поверхности определяется наличие жидкости с косой верхней границей, воздуха в плевральной полости нет. Справа легкое без очаговых и инфильтративных изменений.

На основании клинических и рентгенологических данных был выставлен диагноз: «Множественные проникающие осколочные ранения груди, осложненные левосторонним инфицированным гемотораксом, парциальным пневмотораксом слева. Ушиб сердца. Гематома переднего средостения. Экстраперикардиальная гематома. Посттравматическая пневмония нижней доли левого легкого. Сепсис. Дыхательная недостаточность II ст.».

Больному произведено дополнительное дренирование левой плевральной полости в V межреберье по среднеключичной линии. По дренажу удалено 100,0 мл гнойно-геморрагического экссудата. Налажен проточный лаваж левой плевральной полости растворами антисептиков. При бактериологическом исследовании экссудата из плевральной полости выделена *Klebsiella proteus*, не чувствительная к антибиотикам.

Состояние пациента постепенно начало улучшаться, снизилась температура, количество отделяемого по дренажу уменьшилось. Через 1 месяц после госпитализации по дренажу отделяемого нет, дренаж удален. На контрольной рентгенограмме – легкие без патологических теней, легочный рисунок усилен за счет пневмосклероза, корни малоструктурны, синусы свободны. Тень сердца не расширена. На 45-е сутки больной выписан с выздоровлением. Осмотрен через 6 месяцев – жалоб не предъявляет.

В 59 (22,0 %) случаях раны миокарда ушиты П-образными швами, а в 209 (78,0 %) – узловыми. Швы накладывали атравматичной иглой без захвата эндокарда. Выбор шва ран миокарда должен быть индивидуальным. Узловые швы создают достаточную герметичность при проникающих (сквозных) ранениях желудочков и небольших повреждениях предсердий. Они были также всегда эффективны при непроникающих ранениях сердца. Большие раны предсердий с тонким или дряблым миокардом целесообразно зашивать П-образными швами.

В удовлетворительном состоянии выписаны 240 (89,6 %) пациентов, в кардиологическое отделение на долечивание переведены 11 (4,1 %), умерли 17 с проникающим или сквозным ранением сердца. Таким образом, летальность составила 6,4 %. У 14 (5,2 %) больных смерть наступила на операционном столе или в ближайшие часы после торакотомии в связи с повреждениями, не совместимыми с жизнью, и острой кровопотерей с развитием декомпенсированного геморрагического шока. У 3 (1,1 %) пострадавших с сочетанными сквозными ранениями сердца, легкого, печени в раннем послеоперационном периоде развилась острая почечная недостаточность. Применение экстракорпорального гемодиализа оказалось неэффективным, и через 9–12 суток после операции наступила смерть.

Отдаленные результаты прослежены в сроки от 1 года до 10 лет у 38 больных. 25 из них оперированы по поводу проникающего ранения сердца, 13 – непроникающего. У всех пациентов наступило клиническое выздоровление, 19 выполняют тяжелую физическую работу, по ЭКГ нарушений функции миокарда нет, у 9 имеются признаки рубцовых изменений в миокарде.

Выводы. 1. Ранение сердца – одно из опаснейших повреждений, часто приводящее к экстремальному состоянию больного и сопровождающееся высокой летальностью. Своевременная диагностика, особенно непроникающих повреждений, нередко представляет серьезные трудности.

2. При проникающем и сквозном ранении сердца в большинстве случаев выявляется симптомокомплекс достоверных признаков: рана на грудной стенке в сочетании с обильным наружным или внутриплевральным кровотечением, выраженная гипотония (отсутствие АД) или синдром тампонады сердца, признаки гемоперикарда.

3. Распознать непроникающее ранение помогают вероятные симптомы: глубокая рана в области анатомической проекции сердца без обильного кровотечения, умеренная гипотония, приглушенность тонов сердца, синусовая тахикардия.

4. Видеоторакоскопия – эффективный диагностический метод, позволяющий в неясных случаях уточнить характер повреждения сердца.

5. Экстренная операция – единственный эффективный метод лечения ранения сердца. Узловые швы создают хорошую герметичность при ранах желудочков и небольших повреждениях предсердий. Большие раны предсердий с тонким и дряблым миокардом целесообразно закрывать П-образными швами.

Конфликт интересов / Conflict of interest

Авторы заявили об отсутствии конфликта интересов. / The authors declare no conflict of interest.

Соответствие нормам этики / Compliance with ethical principles

Авторы подтверждают, что соблюдены права людей, принимавших участие в исследовании, включая получение информированного согласия в тех случаях, когда оно необходимо, и правила обращения с животными в случаях их использования в работе. Подробная информация содержится в Правилах для авторов. / The authors confirm that they respect the rights of the people participated in the study, including obtaining informed consent when it is necessary, and the rules of treatment of animals when they are used in the study. Author Guidelines contains the detailed information.

ЛИТЕРАТУРА [REFERENCES]

1. Вагнер Е. А. Хирургия повреждений груди. М. : Медицина, 1981. [Vagner E. A. Khirurgiya povrezhdenii grudi. Moscow, Meditsina, 1981. (In Russ.)].
2. Булынин В. И., Косоногов Л. Ф., Вульф В. Н. Ранения сердца. Воронеж : ВГУ, 1989. [Bulynin V. I., Kosonogov L. F., Vul'f V. N. Raneniyas erdtsa. Voronezh, VGU, 1989. (In Russ.)].
3. Хирургия повреждений сердца при раневой политравме и шоке / П. Н. Замятин, Я. К. Голобородько, В. В. Бойко, В. В. Булага. Харьков : Консум, 2003. [Zamyatin P. N., Goloborod'ko Ya. K., Boiko V. V., Bulaga V. V. Khirurgiya povrezhdenii serdtsa pri ranevoi politravme i shoke. Khar'kov, Konsum, 2003. (In Russ.)].
4. Абакумов М. М. Множественные и сочетанные ранения шеи, груди, живота. М. : БИНОМ, 2013. [Abakumov M. M. Mnozhestvennye i sochetannye raneniya shei, grudi, zhivota. Moscow, BINOM, 2013. (In Russ.)].
5. Диагностика и хирургическая тактика при ранениях сердца / Р. Ш. Шаймарданов, Р. Ф. Губаев, В. Н. Коробков, В. А. Филиппов // Вестн. соврем. клин. мед. 2014. Т. 7, № 2. С. 205–208. [Shaimardanov R. Sh., Gubaev R. F., Korobkov V. N., Filippov V. A. Diagnostics and surgical tactics at wounds of heart. Vestnik sovremennoi klinicheskoi meditsiny. 2014;7(2):205–208. (In Russ.)].
6. Бисенков Л. Н., Зубарев П. Н., Трофимов В. М. и др. Неотложная хирургия груди и живота : рук-во для врачей. СПб. : СпецЛит, 2015. [Bisenkov L. N., Zubarev P. N., Trofimov V. M., Shalaev S. A., Ishchenko B. I. Neotlozhnaya khirurgiya grudi i zhivota: rukovodstvo dlya vrachei. SPb., SpetsLit, 2015. (In Russ.)].
7. Дэвид В. Феличано, Кеннэт Л. Маттокс, Эрнест Е. Мур. Травма. Т. 2. М. : Изд-во Панфилова; БИНОМ; Лаборатория знаний, 2013. [David V. Feliciano, Kenneth L. Mattox, Ernest E. Moore. Trauma. Vol. 2. Moscow, Izdatel'stvo Panfilova; BINOM; Laboratoriya znanii; 2013. (In Russ.)].
8. Asensio J. A., Petrone P., Costa D. et al. An evidence-based critical appraisal of emergency department thoracotomy. Evidence-Based Surgery. 2003. № 1. P. 11.
9. Jimenez E., Martin M., Krukenkamp I. et al. Subxihoid pericardiotomy versus echocardiography : A prospective evaluation of the diagnosis of occult penetrating cardiac injuries. Sugery. 1990. № 108. P. 676.
10. Meyer D., Jessen M., Grayburn P. et al. Use of echocardiography to detect occult cardiac injury after penetrating thoracic trauma : A prospective study // J. Trauma. 1995. № 39. P. 902.
11. Байдан В. І., Вербецький С. Э., Агеев С. В. Проникні поранення серца і перікарда // Одеський мед. журн. 2004. Т. 4, № 84. С. 17–19. [Baidan V. I., Bepbets'kii S. E., Ageev S. V. Pronikni poraneniya sertsa i perikarda. Odes'kii med. zhurnal. 2004;4(84):17–19].
12. Ермолов А. С., Абакумов М. М., Радченко Ю. А. Диагностика и лечение ранений сердца и перикарда // Хирургия. 2001. № 1. С. 18–21. [Ermolov A. S., Abakumov M. M., Radchenko Yu. A. Diagnostika i lechenie ranenii serdtsa i perikarda. Khirurgiya. 2001;1:18–21. (In Russ.)].
13. Юшкевич А. В., Берлов Г. А., Слука Б. А. и др. Структурные изменения заживающей раны сердца в зависимости от вида шовного