

Клинические случаи менингококковой инфекции, вызванной *Neisseria meningitidis* серогруппы W

Н.В. Скрипченко^{1,2}, В.Е. Карев^{1,2}, К.В. Маркова¹, А.А. Вильниц^{1,2}, Н.Ф. Пульман¹

¹ФГБУ «Детский научно-клинический центр инфекционных болезней ФМБА», Санкт-Петербург, Россия;

²ФГБОУ ВО «Санкт-Петербургский государственный педиатрический медицинский университет» Минздрава России, Санкт-Петербург, Россия

Clinical cases of meningococcal infection caused by *Neisseria meningitidis* serogroup W

N.V. Skripchenko^{1,2}, V.E. Karev^{1,2}, K.V. Markova¹, A.A. Vilnits^{1,2}, N.F. Pulman¹

¹Pediatric Research and Clinical Center for Infectious Diseases, Saint-Petersburg, Russia

²Saint-Petersburg State Pediatric Medical University, Saint-Petersburg, Russia

Менингококковая инфекция остается социально значимым заболеванием в связи с широким диапазоном клинических проявлений, тяжелым течением с высокой летальностью, достигающей 40–80% при отдельных формах. В последние годы наблюдается изменение серогруппового пейзажа менингококковой инфекции, в частности в структуре заболеваемости отмечается увеличение доли менингококка серогруппы W, отличающаяся полиморфизмом клинических проявлений. В статье представлены два собственных клинических наблюдения генерализованной формы менингококковой инфекции с тяжелым течением у подростков, закончившейся летально, вызванной *Neisseria meningitidis* серогруппы W. Представлены особенности случаев, заключающиеся в нетипичности клинической картины в начале заболевания и постмортальных изменений. Описаны поражение сердца в виде очагового гнойного септического миокардита и гнойные очаги деструкции в стволовой части головного мозга, геморрагический инфаркт сосудистых сплетений с гемотампонадой боковых желудочков головного мозга, преобладание септикопиемии над септициемией. Вероятно, выявленные изменения отражают клинко-морфологические особенности менингококковой инфекции, вызванной *N. meningitidis* серогруппы W.

Ключевые слова: дети, менингококковая инфекция, *Neisseria meningitidis* серогруппы W, септический миокардит, геморрагический инфаркт, стволовая часть головного мозга.

Для цитирования: Скрипченко Н.В., Карев В.Е., Маркова К.В., Вильниц А.А., Пульман Н.Ф. Клинические случаи менингококковой инфекции, вызванной *Neisseria meningitidis* серогруппы W. Рос вестн перинатол и педиатр 2019; 64:(5): 114–122. DOI: 10.21508/1027-4065-2019-64-5-114-122

Meningococcal infection remains a socially significant disease due to a wide range of clinical manifestations, severe course with high mortality, reaching 40–80% for certain forms. In recent years we observe a change in the serogroup picture of meningococcal infection, in particular, an increase in the proportion of meningococcal serogroup W, characterized by polymorphism of clinical manifestations. The authors present two their own clinical observations of a generalized form of meningococcal infection with a severe course in adolescents caused by *Neisseria meningitidis* of W serogroup with fatal outcome. They describe the peculiarities of the cases, namely, inconsistency of the clinical picture at the beginning of the disease and post-mortem changes. The article describes heart damage in the form of focal purulent septic myocarditis and purulent foci of destruction in the brain stem, hemorrhagic infarction of the choroid plexus with hemotamponade of the lateral ventricles of the brain, the predominance of septicopie over septicemia. The revealed changes are likely to reflect clinical and morphological features of meningococcal infection caused by *N. meningitidis* of serogroup W.

Key words: children, meningococcal infection, *Neisseria meningitidis* of serogroup W, septic myocarditis, hemorrhagic infarction, brain stem.

For citation: Skripchenko N.V., Karev V.E., Markova K.V., Vilnits A.A., Pulman N.F. Clinical cases of meningococcal infection caused by *Neisseria meningitidis* serogroup W. Ros Vestn Perinatol i PEDIATR 2019; 64:(5): 114–122 (in Russ). DOI: 10.21508/1027-4065-2019-64-5-114-122

Менингококковая инфекция остается социально значимым заболеванием в связи с непредсказуемостью и тяжестью течения, высокой частотой развития инвалидности после перенесенного заболевания (10–20%), высоким риском возникновения жизнеугрожающих состояний и летальных исходов,

достигающих 40–80% при развитии септического шока [1–7].

Общепризнанно, что более 90% инвазивных случаев менингококковой инфекции вызывают *Neisseria meningitidis* шести серогрупп (A, B, C, W, X, Y) [2, 3, 8–14]. В последнее время отмечается тенденция

© Коллектив авторов, 2019

Адрес для корреспонденции: Скрипченко Наталья Викторовна – заслуженный деятель науки РФ, д.м.н., проф., зам. директора по научной работе Детского научно-клинического центра инфекционных болезней, зав. кафедрой инфекционных болезней ФП и ДПО СПбГПМУ Минздрава России, Санкт-Петербург, ORCID: 0000-0001-8927-3176
e-mail: snv@niidi.ru

Карев Вадим Евгеньевич – д.м.н., рук. отдела тканевых и патоморфологических методов исследования Детского научно-клинического центра инфекционных болезней, ORCID: 0000-0002-7972-1286

Маркова Ксения Витальевна – очный асп. отдела нейроинфекций и ор-

ганической патологии нервной системы Детского научно-клинического центра инфекционных болезней, ORCID: 0000-0001-8652-8997

Вильниц Алла Ароновна – к.м.н., ст. науч. сотр. отдела нейроинфекций и органической патологии нервной системы Детского научно-клинического центра инфекционных болезней, доц. кафедры инфекционных болезней ФП и ДПО СПбГПМУ Минздрава России, ORCID: 0000-0001-7965-7002

Пульман Надежда Федоровна – к.м.н., зав. отделением нейроинфекций и органической патологии нервной системы Детского научно-клинического центра инфекционных болезней, ORCID: 0000-0003-1067-559X

197022 Санкт-Петербург, ул. профессора Попова, д. 9

194100 Санкт-Петербург, ул. Литовская, д. 2

к распространению менингококка серогруппы W в различных странах мира. Тем не менее история глобального распространения менингококковой инфекции, вызванной серогруппой W, началась в 2000 г. после международной чрезвычайной ситуации во время хаджа в Саудовскую Аравию. До этого считалось, что менингококки данной серогруппы служат редкой этиологической причиной заболевания и ответственны только за спорадическую заболеваемость [15, 16].

В настоящее время в структуре заболеваемости менингококковой инфекцией доля менингококка серогруппы W увеличилась до 10–50% в странах Африки и Латинской Америки, в странах Европы до 32%, в Российской Федерации более чем на 30% [7, 16–26]. Необходимо отметить, что в последние годы наибольшую актуальность приобретает изучение клинических особенностей менингококковой инфекции в зависимости от серогруппы менингококка. Все больше появляется данных о разнообразии клинических проявлений генерализованной формы менингококковой инфекции: помимо классических проявлений (менингококцемия, менингит), могут встречаться атипичные проявления. Например, по данным D.S. Stephens, 2009 [11], M. Aung, 2019 [12], J. Bethea, 2016 [27], первичная пневмония наиболее часто ассоциируется с менингококком серогруппы Y. В то же время D.S. Stephens, 2015 [28], утверждает, что первичная пневмония, вызванная серогруппой Y, наиболее часто встречается у взрослых, особенно у лиц старше 50 лет, и нередко связана с неблагоприятным прогнозом для жизни (летальность достигает 16%). Наряду с этим, D.S. Stephens, 2015 [28], указывает, что подростки и молодые взрослые с менингококковой инфекцией, вызванной серогруппами W и C, имеют наибольшую склонность к развитию септического артрита, как правило, моноартикулярного, затрагивающего в основном коленный и тазобедренный суставы. Многие авторы [12, 19, 25, 27, 29–31] указывают, что для менингококковой инфекции, вызванной менингококками серогруппы W, характерны тяжелое течение, высокая летальность (30–57%), атипичные проявления в виде энтерита, перитонита, пневмонии, эндокардита, фасциита, эпиглоттита. J. Bethea и соавт., 2016 [27], описывают чрезвычайно редкое проявление менингококковой инфекции в виде менингококк W-ассоциированного первичного менингококкового миоперикардита. Однако данные, касающиеся изучения клинических особенностей в зависимости от серогруппы менингококка у детей и подростков, немногочисленны.

В статье представлены два собственных клинических наблюдения течения генерализованной формы менингококковой инфекции, вызванной *N. meningitidis* серогруппы W у подростков.

Клиническое наблюдение №1. Подросток 16 лет поступил 20.12.16 в 15:30 в Детский научно-кли-

нический центр инфекционных болезней Федерального медико-биологического агентства России в отделение реанимации и интенсивной терапии, минуя приемное отделение, с нарушением сознания, на самостоятельном дыхании. Из анамнеза заболевания известно, что накануне вечером отмечалось повышение температуры тела до 39–40 °С с положительным эффектом от жаропонижающей терапии. Утром после сна появилась слабость, в полдень – нарушение речи и координации: подросток начал падать, стал дезориентирован. В связи с развившимся судорожным приступом родители вызвали бригаду скорой медицинской помощи. На догоспитальном этапе проведена терапия: диазепам (реланиум) 2 мл внутривенно 2 инъекции, 25% раствор сульфата магния 10 мл внутривенно, начата инфузионная терапия солевыми растворами. Из анамнеза жизни известно, что ребенок от первой физиологически протекавшей беременности. Мальчик рожден в срок с массой тела 3700 г, длиной тела 53 см. Психомоторное развитие соответствовало возрасту, на диспансерном учете не состоял. Вакцинирован в соответствии с национальным календарем профилактических прививок. Аллергологический, эпидемиологический анамнез, со слов родителей, без особенностей.

При поступлении (1-е сутки заболевания) состояние крайней степени тяжести, критическое. Сознание на уровне 3 баллов по шкале комы Глазго (кома-3). Тяжесть состояния была обусловлена декомпенсированной церебральной недостаточностью (анизокория: зрачки левый шире правого, без фотореакции, выраженная мышечная гипотония), декомпенсированной недостаточностью кровообращения (нарушение микроциркуляции, пульс слабого наполнения с частотой сердечных сокращений 75–80 уд/мин на лучевой артерии, тоны сердца глухие, артериальное давление не определялось), декомпенсированной дыхательной недостаточностью (дыхание самостоятельное, хрипящее, равномерно ослабленное над всей поверхностью грудной клетки). Учитывая острое начало, предположена генерализованная вирусно-бактериальная инфекция с преимущественным поражением центральной нервной системы (менингоэнцефалит?), осложненная отеком-набуханием головного мозга и септическим шоком в стадии децентрализации.

С момента поступления больной переведен на искусственную вентиляцию легких, был обеспечен центральный венозный доступ, проводилась стандартная противошоковая, антибактериальная (цефтриаксон – лендацин, цефалоспорины III поколения в дозировке из расчета 100 мг/кг/сут), противовирусная (интерферон альфа-2b – виферон) 500 МЕ (международных единиц) ректально по 1 свече 2 раза в день, осельтамивир – тамифлю по 75 мг 2 раза в день), противоотечная (ацетазолamid – диакарб 250 мг (1 таблетка)

1 раз в сутки, повторное введение маннитола из расчета 0,25–0,5 г/кг каждые 6–8 ч в сочетании с фуросемидом – лазиксом), антацидная (эзомепразол – нексиум) по 10 мг 2 раза в день), иммунозаместительная (иммуноглобулин человека нормальный (IgG + IgA + IgM) – пентаглобин 5 мл/кг/сут в течение 3 сут), антиагрегантная терапия (гепарин натрия в дозе 50 ед/кг/сут).

На фоне терапии гемодинамика стабилизировалась: наблюдалась нестойкая централизация кровообращения за счет сохраняющегося периферического спазма, улучшилась микроциркуляция. В неврологическом статусе анизокория при поступлении сменилась двусторонним мидриазом (зрачки симметричные, фотореакции не было), наблюдалась атония, арефлексия. На болевые раздражители и санацию трахеобронхиального дерева ребенок не реагировал. В ночь на 21.12.16. в 1:23 на коже туловища, конечностей появились мелкоточечные геморрагические/петехиальные элементы сыпи без склонности к слиянию, в динамике с нарастанием. На фоне трансфузии донорской крови и ее компонентов отмечалась положительная динамика: с 09:00 сыпь перестала распространяться.

При обследовании в гемограмме лейкоцитов до $31,4 \cdot 10^9/\text{л}$ (норма от $4,0$ до $9,0 \cdot 10^9/\text{л}$) с выраженным нейтрофильным сдвигом лейкоцитарной формулы крови влево, ускорение скорости оседания эритроцитов (СОЭ) до 68 мм/ч (норма от 2 до 10 мм/ч). В биохимическом анализе крови отмечалось повышение С-реактивного белка до 277 мг/л (норма от 0 до 5,0 мг/л), прокальцитонина до 40 нг/мл (норма менее 0,05 нг/мл). Все тесты коагулограммы свидетельствовали о гипокоагуляции. По данным этиологического обследования в крови методом полимеразной цепной реакции (ПЦР) обнаружена дезоксирибонуклеиновая кислота *N. meningitidis*. Экспресс-методом, реакцией агглютинации латекса в крови выявлен специфический антиген менингококка серогруппы W135, что в последующем было подтверждено высевом культуры менингококка серогруппы W из крови.

По данным доплерографии, кровоток на средних мозговых артериях был ремитирующий, отмечалось выраженное сужение желудочков, III желудочек был «щелевидный». Визуализировалось расширение зрительных нервов. Ребенок осмотрен офтальмологом: на момент осмотра имелись начальные признаки застойного диска зрительного нерва (перипапиллярный отек, вены полнокровны, извиты). По данным транскраниальной доплерографии от 21.12.16, кровоток ревербирующий. Выраженное угнетение биоэлектрической активности головного мозга по результатам электроэнцефалограммы.

Таким образом, учитывая данные клинико-лабораторной диагностики, ребенку установлен диагноз: генерализованная форма менингококковой инфекции, вызванная *N. meningitidis* серогруппы W135, вероятно, смешанная форма (менингокок-

кемия + менингит). Осложнения: декомпенсированный септический шок, отек-набухание головного мозга, синдром внутричерепной гипертензии, судорожный статус, дислокационный синдром, височно-тенториальное вклинение, диэнцефально-катаболический синдром. Синдром полиорганной недостаточности (мозговая кома-3, недостаточность кровообращения-3, дыхательная недостаточность-3, диссеминированное внутрисосудистое свертывание-3). Крайняя тяжесть состояния была обусловлена осложнениями. Проведена следующая терапия: цефтриаксон (лендацин) в дозировке 2 г 2 раза в день, инозин + никотинамид + рибофлавин + янтарная кислота (цитофлавин) по 10 мл/сут, эсцина лизинат (L-лизина-эсцинат) в дозе 10 мл/сут с противоточной целью, пентаглобин из расчета 5 мл/кг. Прогноз для жизни расценивался как неблагоприятный. 23.12.16 года на 3-е сутки стационарного лечения, на 4-е сутки заболевания у ребенка отмечалась остановка кровообращения. В течение 40 мин проведен весь комплекс реанимационных мероприятий, восстановить сердечную деятельность не удалось, констатирована смерть.

По данным посмертного патологоанатомического исследования, подросток 16 лет переносил генерализованную форму менингококковой инфекции, вызванную менингококком серогруппы W135, с преимущественным поражением надпочечников и стволовой части головного мозга в дебюте заболевания, с формированием гнойного лептоменингита, очагового контактного гнойно-некротического энцефалита (рис. 1, а, б) и тромбоза сагиттального синуса в последующий период заболевания. Патологические изменения надпочечников носили характер преимущественно альтеративного поражения и были представлены множественными очагами некроза паренхимы при наличии выраженных лейкоцитарных инфильтратов в кровеносных сосудах (рис. 1, в, г). Изменения в стволовой части головного мозга были представлены фокусами гнойно-некротического повреждения и сопровождались обширными расстройствами гемодинамики (гнойно-некротический септический стволчатый энцефалит с обширными перифокальными паренхиматозными кровоизлияниями; рис. 1, д, е). Крайняя тяжесть течения заболевания, а также развившиеся в первые дни болезни фатальный отек и набухание головного мозга с его дислокацией были обусловлены как локализацией проявлений менингококкемии в стволовой части головного мозга, так и быстро развившимися тяжелыми осложнениями в виде синдрома диссеминированного внутрисосудистого свертывания (ДВС) с формированием кровоизлияний в стволе и оболочках головного мозга, ткани легких, миокарде, надпочечниках, селезенке. Непосредственной причиной смерти послужили отек и набухание головного мозга с его дислокацией.

Приведенное клиническое наблюдение свидетельствует, что генерализованная форма менингококковой инфекции, вызванная *N. meningitidis* серогруппы W135, у подростков протекает тяжело. Тяжесть заболевания обусловлена быстротой развития инфекционного процесса и его осложнений, среди которых наряду с септическим шоком имеется отек головного мозга с дислокацией. Обращает внимание позднее появление полиморфной,

в том числе геморрагической сыпи (на 3-и сутки). Наличие гнойных очагов деструкции в стволовой части головного мозга, выраженный экссудативный характер патологических изменений паренхиматозных органов. Преобладание септикопиемии над септициемией свидетельствуют обо особенностях, вызванного *N. meningitidis* серогруппы W135.

Клиническое наблюдение №2. Подросток 17 лет поступил 27.04.17. в 20:40 в отделение реанимации

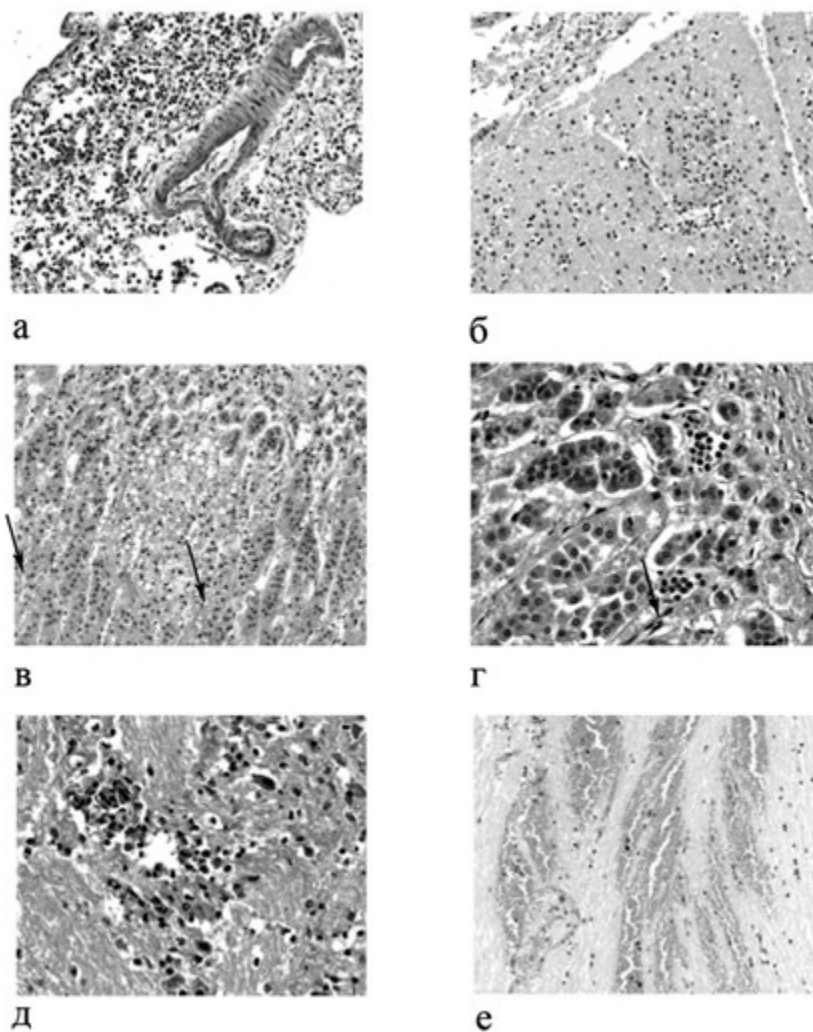


Рис. 1. Морфологические проявления менингококковой инфекции, вызванной *Neisseria meningitidis* серогруппы W135 с неблагоприятным исходом у ребенка 16 лет. Окраска гематоксилином и эозином.

а – гнойный менингит, обширная полиморфноклеточная инфильтрация мягкой мозговой оболочки с преобладанием полиморфноядерных лейкоцитов, $\times 200$; **б** – контактный гнойный деструктивный энцефалит, обширная инфильтрация кортикальных отделов височной доли полиморфноядерными лейкоцитами, $\times 100$; **в** – очаг некроза (стрелки) в кортикальных отделах надпочечника, $\times 200$; **г** – лейкостазы в просвете кровеносных сосудов коркового слоя надпочечника, $\times 400$; **д** – периваскулярный очаг гнойной деструкции в стволовой части головного мозга, $\times 400$; **е** – обширные паренхиматозные кровоизлияния в стволовой части головного мозга, $\times 200$.

Fig. 1. Morphological manifestations of meningococcal infection caused by *Neisseria meningitidis* gr. W135 with an unfavorable outcome in a child of 16 years. Stained with hematoxylin and eosin.

a – purulent meningitis, extensive polymorphonuclear leukocyte infiltration of the pia mater with a predominance of polymorphonuclear leukocytes, $\times 200$; **b** – contact suppurative destructive encephalitis, extensive infiltration of the cortical regions of the temporal lobe with polymorphonuclear leukocytes, $\times 100$; **v** – necrosis center (arrows) in the cortical regions of the adrenal gland, $\times 200$; **г** – leukostasis in the lumen of the blood vessels of the cortical layer of the adrenal gland, $\times 400$; **д** – perivascular focus of purulent destruction in the brainstem, $\times 400$; **е** – extensive parenchymal hemorrhages in the brainstem, $\times 200$.

и интенсивной терапии Детский научно-клинический центр инфекционных болезней Федерального медико-биологического агентства России, минув приемное отделение, с нарушением сознания, с направительным диагнозом менингококковая инфекция, менингококцемия, септический шок-3, ушиб грудной клетки, передней брюшной стенки, спины, нижней челюсти слева от 24.04.17.

Из анамнеза заболевания известно, что 24.04.17. подросток был избит, но в течение 2 сут состояние оставалось удовлетворительным. Вечером 26.04.17 около 18:00 отмечалось повышение температуры тела до 39 °С, озноб, головная боль, рвота на высоте головной боли, боль в животе без четкой локализации. Родители вызвали скорую медицинскую службу, мальчик был госпитализирован в стационар с хирургическим профилем в начале 20:00. При осмотре диагностирован ушиб грудной клетки, передней брюшной стенки, спины, нижней челюсти, перенапряжение мышц шеи. Около 20:00 появились геморрагические элементы сыпи, в связи с чем ребенку обеспечен венозный доступ и начата инфузионная терапия кристаллоидами. Ребенок по согласованию с начальником медицинской службы переведен в клинику Детского научно-клинического центра инфекционных болезней Федерального медико-биологического агентства России.

При поступлении 27.04.17 в 20:40 (2-й день болезни) в Детский научно-клинический центр инфекционных болезней состояние соответствовало крайней степени тяжести. Сознание на уровне 4 баллов по шкале комы Глазго (кома-3). В соматическом статусе тотальный цианоз кожи лица, туловища, конечностей, слизистых оболочек, множественные цианотичные гипостазы на всей поверхности тела. Ногтевые ложа темно-синие. Капиллярное наполнение отсутствовало до верхней трети конечностей. Отсутствовала пульсация на периферических артериях, на бедренной артерии оставалась ослабленной. Тоны сердца глухие, с трудом прослушивались, тахикардия до 180–185 уд/мин, гипотензия (артериальное давление 70–65/30–35 мм рт. ст.), центральное венозное давление 0. Диурез отсутствовал. Гемодинамика характеризовалась прогрессирующей децентрализацией кровообращения, несмотря на вазопрессорную поддержку норэпинефрином (норадреналин) в дозе 1 мкг/кг/мин и инотропную поддержку допамином (дофамин) в дозе 7,5 мкг/кг/мин. Ребенок находился на искусственной вентиляции легких через оротрахеальную трубку, дыхание проводилось во все отделы, однако было ослаблено слева в нижних отделах. Перистальтика не выслушивалась. В неврологическом статусе сознание отсутствовало, на болевые раздражители ребенок не реагировал. Зрачки узкие без фотореакции, симметричные, фиксированы по центру.

При обследовании 27.04.17 в гемограмме определялась выраженная системная воспалительная реакция: лейкопения с нейтрофильным сдвигом лейкоцитарной формулы влево, резкое повышение С-реактивного белка до 108 мг/л (норма от 0 до 5,0 мг/л). В биохимическом анализе крови – повышение уровня мочевины до 11,2 ммоль/л (норма от 2,87 до 8,07 ммоль/л) и креатинина до 218 мкмоль/л (норма от 62,0 до 106,0 мкмоль/л). Выявлена гипокоагуляция, время свертываемости крови по Ли–Уайту больше 15 мин (норма 5–7 мин). Методом ПЦР из крови выявлена *N. meningitidis*. Экспресс-методом, реакцией агглютинации латекса в крови выявлен специфический антиген менингококка серогруппы W135/Y, что в последующем было подтверждено высевом культуры менингококка серогруппы W из крови. При ультразвуковом исследовании зрительных нервов от 27.04.17 выявлено их расширение, кровоток слабый без диастолического компонента, венозный фон повышен. Церебральный кровоток по данным доплерографии неэффективный, асимметричный. На рентгенографии легких от 27.04.17 определено среднеинтенсивное затемнение левого легочного поля. Ребенок был проконсультирован хирургом: установлено наличие гемоторакса слева, произведена пункция левой плевральной полости.

По совокупным данным, тяжесть состояния была обусловлена гипертоксической формой менингококковой инфекции, вызванной *N. meningitidis* серогруппы W, менингококцемией и менингитом. Осложнение: септический шок 3-й степени, отек-набухание головного мозга, внутричерепная гипертензия тяжелой степени, синдром полиорганной недостаточности. Декомпенсированная недостаточность центральной нервной системы была обусловлена внутричерепной гипертензией смешанного генеза (нарушение ликвородинамики и отек-набухание головного мозга – токсический, ишемический и дисциркуляторный). Имелась декомпенсированная недостаточность кровообращения смешанного генеза (центральная, гиповолемическая, сосудистая и кардиогенная). Септический шок в стадии децентрализации, рефрактерный к волевической, инотропной и вазопрессорной терапии. Декомпенсированная дыхательная недостаточность смешанного генеза, центральная и дисциркуляторная. Кровоизлияние в надпочечники, острая надпочечниковая недостаточность. Синдром Уотерхауса–Фридериксена, синдром диссеминированного внутрисосудистого свертывания (ДВС) в стадии гипокоагуляции. Острое повреждение почек. По шкале оценки органной недостаточности, связанной с сепсисом (шкала SOFA) 24 балла. Таким образом, декомпенсация недостаточности пяти жизненно важных систем определяла крайне неблагоприятный прогноз.

С поступления проводилась противошоковая, противоотечная, антиагрегантная, иммунокорригирующая (иммуноглобулин человека нормальный (IgG + IgA + IgM – пентаглобин) в дозе 5 мл/кг/сут), антибактериальная (цефтриаксон – лендацин из расчета 100 мг/кг/сут) терапия, коррекция синдрома ДВС. Однако несмотря на лечение состояние ребенка прогрессивно ухудшалось. Со времени поступления сохранялась и нарастала церебральная недостаточность, кома-3 с атонией и арефлексией, прекратился эффективный мозговой кровоток, прогрессировала недостаточность кровообращения вплоть до полной блокады кровотока на периферии. 28.04.20 в 3:00 у ребенка отмечалась остановка кровообращения. С 3:00 до 3:40 проведен весь комплекс реанимационных мероприятий, восстановить сердечную деятельность не удалось. В 3.40 констатирована смерть.

Ребенок находился на лечении с клиническим диагнозом основным: генерализованная форма менингококковой инфекции, вызванная *N. meningitidis* серогруппой W135, смешанная форма, крайне тяжелое течение. Синдром Уотерхауса–Фридериксена. Осложнения: септический шок 3-й степени в стадии децентрализации, рефрактерный к волемической, инотропной и вазопрессорной терапии. Синдром полиорганной недостаточности. Сопутствующий диагноз: ушиб грудной клетки, ушиб передней брюшной стенки, спины, нижней челюсти слева.

По данным посмертного патологоанатомического исследования, ребенок 17 лет переносил генерализованную форму менингококковой инфекции, вызванную менингококком серогруппы W135 с формированием экссудативного менингита, на момент смерти приобретающего характер гнойного (рис. 2, а), с поражением кожи и паренхиматозных органов, в том числе сердца в виде очагового гнойного септического миокардита (рис. 2, б). Неблагоприятное течение менингококковой инфекции, вероятно, обусловлено прогрессирующим геморрагическим инфицированием надпочечников (рис. 2, в, г), геморрагическим синдромом, среди которых танатогенетически наиболее выраженными были нетравматическое субарахноидальное кровоизлияние в области базальных отделов мозжечка, геморрагический инфаркт сосудистых сплетений с гемотампонадой боковых желудочков головного мозга (рис. 2, д, е), а также компенсированный на момент смерти заместительными гемотрансфузиями гемоторакс.

Данное клиническое наблюдение подтверждает, что триггером развития менингококковой инфекции может быть предшествующая травма. Сложность клинической диагностики обусловлена имевшейся в дебюте заболевания черепно-мозговой травмой, приведшей к развитию танатогенетически незначимой субдуральной гематомы в проекции затылочной области левого полушария головного мозга.

Следует отметить, что поражение паренхиматозных органов (сердца в виде очагового гнойного септического миокардита), проявление геморрагического синдрома в виде нетравматического субарахноидального кровоизлияния в области базальных отделов мозжечка, геморрагического инфаркта сосудистых сплетений с гемотампонадой боковых желудочков головного мозга, а также компенсированного на момент смерти заместительными гемотрансфузиями, гемоторакса являются особенностями течения генерализованной формы менингококковой инфекции, вызванной *N. meningitidis* серогруппой W135.

Обсуждение и заключение

Приведенные клинические случаи иллюстрируют тяжелое течение менингококковой инфекции, вызванной *N. meningitidis* серогруппы W у подростков. Особенность данных случаев состоит в нетипичности клинической картины в начале заболевания. Обращает внимание манифестация менингококковой инфекции с очаговых симптомов в виде нарушения речи и координации с последующим развившимся судорожным приступом в первом случае, что и послужило поводом для вызова скорой медицинской помощи. Во втором – преобладание общемозговой симптоматики в виде головной боли и рвоты, которая с учетом анамнеза и факта избиения подростка была обоснованно, но ошибочно принята за проявления черепно-мозговой травмы. Следует также отметить, что боль в животе без четкой локализации, которая имела у подростка, должна настораживать в плане клинического проявления генерализованного сосудистого спазма, который может быть следствием септического состояния, особенно если сочетается с общеинфекционными проявлениями, а не только является основанием для исключения патологии хирургического профиля. В первом случае обращает внимание позднее появление геморрагической сыпи (3-и сутки). В обоих случаях имеется поражение паренхиматозных органов: сердца в виде очагового гнойного септического миокардита (случай №2) и гнойных очагов деструкции в стволовой части головного мозга (случай №1). Обращают внимание выраженный экссудативный характер патологических изменений паренхиматозных органов, геморрагический инфаркт сосудистых сплетений с гемотампонадой боковых желудочков головного мозга, преобладание септикопиемии над септициемией, что свидетельствуют об особенностях заболевания, вызванного *N. meningitidis* серогруппы W.

По данным M. Aung, 2019 [12], G. Taldir, 2013 [32], предполагаемый патогенез миокардита связан либо с ранним развитием перикардита, обусловленным септической бактериемией, либо с задержкой иммунного ответа. По данным N. Pathan, 2004 [33],

интерлейкин-6 вызывает значительную депрессию сократительной функции миокарда *in vitro*. Таким образом, по данным автора, удаление интерлейкина-6 из образцов сыворотки пациентов с менингококкемией может способствовать устранению отрицательного инотропного влияния на миокард. Кроме того, определение концентрации в сыворотке интерлейкина-6 позволяет прогнозировать степень дисфункции миокарда и степень тяжести заболе-

вания у детей с менингококковым септическим шоком [33]. Общеизвестно, что микрососудистые поражения при менингококковом сепсисе проявляются повышенной сосудистой проницаемостью, приводящей к массивной протеинурии и гиповолемии, вазоконстрикции или вазодилатации, внутрисосудистым тромбозам [3]. Этим, вероятно, и был обусловлен геморрагический инфаркт сосудистых сплетений с гемотампонадой боковых желу-

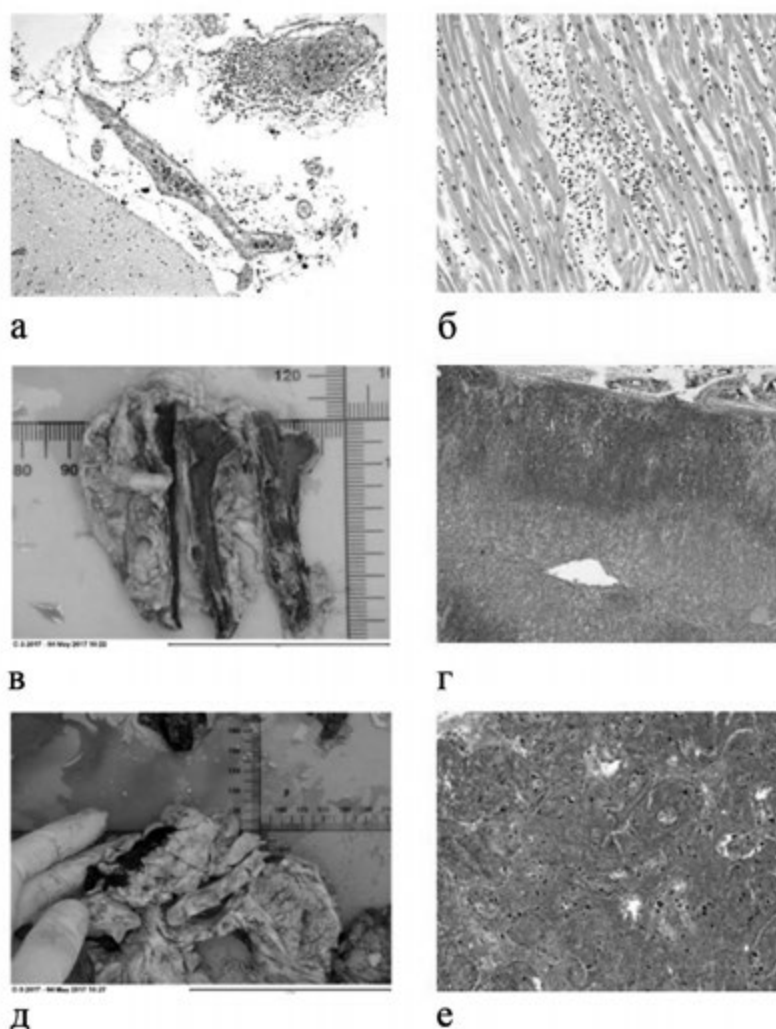


Рис. 2. Морфологические проявления менингококковой инфекции, вызванной *Neisseria meningitidis* серогруппы W135/Y с неблагоприятным исходом у ребенка 17 лет. а, б, г, е – окраска гематоксилином и эозином; в, д – макропрепараты.

а – полнокровие, отек и инфильтрация полиморфноядерными лейкоцитами мягкой мозговой оболочки (гнойный менингит), ув. 200; б – обширная периваскулярная инфильтрация миокарда полиморфноядерными лейкоцитами (очаговый гнойный септический миокардит), ув. 200; в – геморрагическое инфарцирование надпочечника; г – обширные кровоизлияния в корковый слой надпочечника с его субтотальным геморрагическим инфарцированием, ув. 100; д – гемотампонада бокового желудочка головного мозга; е – геморрагический инфаркт сосудистого сплетения бокового желудочка головного мозга, ув. 200.

Figure 2. Morphological manifestations of meningococcal infection caused by *Neisseria meningitidis* gr. W135 / Y with adverse outcome in a 17 year old child.
а, б, г, е – coloring with hematoxylin and eosin; в, д – macropreparations. а – plethora, edema and infiltration with polymorphonuclear leukocytes of the pia mater (purulent meningitis), x200; б – extensive perivascular myocardial infiltration with polymorphonuclear leukocytes (focal purulent septic myocarditis), x200; в – hemorrhagic infarction of the adrenal gland; г – extensive hemorrhages in the cortical layer of the adrenal gland with its Subtotal hemorrhagic infarction, x100; д – hemotamponade of the lateral ventricle of the brain; е – hemorrhagic infarction of the choroid plexus of the lateral ventricle of the brain, x200.

дочков головного мозга во втором случае. Однако детально патогенез развития различных клинических проявлений в зависимости от серогрупповой принадлежности *N. meningitidis*, не описан.

Клинические особенности менингококка серогруппы W, описанные в статье, отмечают и другие авторы. Например, М.В. Иванова и соавт., 2016 [16], Н. Campbell, 2016 [34] акцентируют внимание на наиболее тяжелом, осложненном течении менингококковой инфекции, вызванной серогруппой W, у детей старшей возрастной группы. В приведенном М.В. Ивановой, 2016 [16], клиническом случае обращает внимание подострое начало заболевания, появление на 4–6-й день болезни необильной геморрагической сыпи с преимущественной локализацией на дистальных отделах конечностей. М. Aung и соавт., 2019 [12] описы-

вают поражение сердечно-сосудистой системы в виде миоперикардита. J. Bethea и соавт., 2016 [27], Н. Campbell и соавт., 2016 [34] описывают необычные проявления менингококковой инфекции, вызванной серогруппой W и связанные с выраженными желудочно-кишечными симптомами, включая боль в животе и диарею, сопровождаемые быстрым клиническим ухудшением состояния и смертью в течение 24 ч после появления первых симптомов. Однако данные патоморфологических особенностей менингококка серогруппы W, в частности у детей, не описаны. С учетом тяжести течения у детей подросткового возраста менингококковой инфекции, вызванной серогруппой W, обоснована обязательная вакцинация четырехвалентной (A, C, W, Y) конъюгированной вакциной не только детей раннего возраста, но и подростков.

ЛИТЕРАТУРА (REFERENCES)

1. Королева И.С., Белошицкий Г.В., Закроева И.М., Королева М.А. Менингококковая инфекция в Российской Федерации. Медицинский алфавит 2015; 1(6): 27–28. [Koroleva I.S., Beloshickij G.V., Zakroeva I.M., Koroleva M.A. Meningococcal infection in the Russian Federation. Meditsinskii alfavit (Medical alphabet) 2015; 1(6): 27–28 (in Russ.)]
2. Краева Л.А. Микробиологическая диагностика менингококковой инфекции и гнойных бактериальных менингитов. Инфекция и иммунитет 2011; 1(1): 51–58. [Kraeva L.A. Microbiological diagnosis of meningococcal infection and purulent bacterial meningitis. Infektsiya i immunitet (Russian Journal of Infection and Immunity) 2011; 1(1): 51–58 (in Russ.)]
3. Скрипченко Н.В., Вильниц А.А. Менингококковая инфекция у детей: руководство для врачей. Санкт-Петербург: Тактик-Студио, 2015; 840. [Skrichenko N.V., Vil'nic A.A. Meningococcal infection in children: a guide for doctors. St. Petersburg: Tactic Studio, 2015; 840 (in Russ.)]
4. Скрипченко Н.В., Иванова М.В., Вильниц А.А., Скрипченко Е.Ю. Нейроинфекции у детей: тенденции и перспективы. Российский вестник перинатологии и педиатрии 2016; 61(4): 9–22. [Skrichenko N.V., Ivanova M.V., Vil'nic A.A., Skrichenko E.Yu. Neuroinfections in children: trends and prospects. Rossiyskiy Vestnik perinatologii i pediatrii (Russian Bulletin of Perinatology and Pediatrics) 2016; 61(4): 9–22 (in Russ.)]
5. Фридман И.В., Харит С.М. Профилактика менингококковой инфекции. Медицинский совет 2017; 4: 16–18. [Fridman I.V., Harit S.M. Prevention of meningococcal infection. Meditsinskii sovet (Medical Council) 2017; 4: 16–18 (in Russ.)]
6. Mori N., Hayashi T., Nakamura H., Takahashi H. Meningococcal meningitis with neurological complications and meningococemia due to serogroup W sequence type 11 complex. J Infect Chemother 2018; 24 (5): 398–400. DOI: 10.1016/j.jiac.2017.12.005
7. Pelton S.I. The Global Evolution of Meningococcal Epidemiology Following the Introduction of Meningococcal Vaccines. Adolesc Health 2016; 59 (2): S3–S11. DOI: 10.1016/j.jadohealth.2016.04.012
8. Абрамцева М.В., Тарасов А.П., Немировская Т.И. Менингококковая инфекция. Современные представления о возбудителе, эпидемиологии, патогенезе и диагностике. Сообщение 1. БИОпрепараты. Профилактика, диагностика, лечение 2014; 3(51): 4–10. [Abramceva M.V., Tarasov A.P., Nemirovskaja T.I. Meningococcal infection. Modern ideas about the causative agent, epidemiology, pathogenesis and diagnosis. Message 1. BIOpreparaty. Profilaktika, diagnostika, lechenie (BIOpreparations. Prevention, Diagnosis, Treatment) 2014; 3(51): 4–10 (in Russ.)]
9. Гречуха Т.А., Галицкая М.Г. Особо опасные инфекции: менингококковая инфекция и способы ее профилактики. Практика педиатра 2012; 6: 5–9. [Grechuha T.A., Galickaja M.G. Especially dangerous infections: meningococcal infection and how to prevent it. Praktika peditra (Pediatric practice) 2012; 6: 5–9 (in Russ.)]
10. Lionel K.K. Tan, Carlone G.M., Borrow R. Advances in the development of vaccines against *Neisseria meningitidis*. N Engl J Med 2010; 362: 1511–1520. DOI: 10.1056/NEJMra0906357
11. Stephens D.S. Biology and pathogenesis of the evolutionary successful, obligate human bacterium *Neisseria meningitidis*. Vaccine 2009; 27 (Suppl. 2): B71–77. DOI: 10.1016/j.vaccine.2009.04.070
12. Aung M., Raith E., Williams E., Burrell A.J. Severe meningococcal serogroup W sepsis presenting as myocarditis: A case report and review of literature. J Intensive Care Soc 2019; 20(2): 182–186. DOI: 10.1177/1751143718794127
13. Granoff D.M., Harrison L.H., Borrow R. Meningococcal vaccines. In: Plotkin S.A., Orenstein W.A., editors. Vaccines. 5th ed. Philadelphia: WB. Saunders, 2008; 399–434.
14. Lucidarme J., Hill D.M., Bratcher H.B., Gray S.J., du Plessis M., Tsang R.S. et al. Genomic resolution of an aggressive, widespread, diverse and expanding meningococcal serogroup B, C and W lineage. J Infect 2015; 71(5): 544–52. DOI: 10.1016/j.jinf.2015.07.007
15. Fazio C., Neri A., Vacca P., Ciamparuconi A., Arghittu M., Barbui A.M. et al. Cocirculation of Hajj and non-Hajj strains among serogroup W meningococci in Italy, 2000 to 2016. Euro Surveill 2019; 24(4): 1800183. DOI: 10.2807/1560–7917.ES.2019.24.4.1800183
16. Иванова М.В., Скрипченко Н.В., Вильниц А.А., Горелик Е.Ю., Матюнина Н.В., Середняков К.В. Особенности течения генерализованной менингококковой инфекции, вызванной менингококком серогруппы W135. Детские инфекции 2016; 4: 57–60. [Ivanova M.V., Skrichenko N.V., Vil'nic A.A., Gorelik E.Yu., Matjunina N.V., Serednjakov K.V. Features of the course of generalized meningococcal infection

- caused by meningococcal serogroup W135. *Detskie infektsii* (Children's infections) 2016; 4: 57–60 (in Russ.)]
17. Peterson M.E., Li Y., Bita A., Moureau A., Nair H., Kyaw M.H. et al. Meningococcal serogroups and surveillance: a systematic review and survey. *J Glob Health* 2019; 9(1): 010409. DOI: 10.7189/jogh.09.010409
 18. Russcher A., Fanoy E., van Olden G.D.J., Graafland A.D., van der Ende A., Knol M.J. Necrotising fasciitis as atypical presentation of infection with emerging Neisseria meningitidis serogroup W (MenW) clonal complex 11, the Netherlands, March 2017. *Euro Surveill* 2017; 22(23): pii:30549. DOI: 10.2807/1560-7917.ES.2017.22.23.30549
 19. Mustapha M.M., Marsh J.W., Harrison L.H. Global epidemiology of capsular group W meningococcal disease (1970–2015): Multifocal emergence and persistence of hypervirulent sequence type (ST)-11 clonal complex. *Vaccine* 2016; 34(13): 1515–1523. DOI: 10.1016/j.vaccine.2016.02.014
 20. Королева М.А., Миронов К.О., Королева И.С. Эпидемиологические особенности генерализованной формы менингококковой инфекции, обусловленной Neisseria meningitidis серогруппы W, в мире и Российской Федерации. *Эпидемиология и инфекционные болезни. Актуальные вопросы* 2018; 3: 16–23. [Koroleva M.A., Mironov K.O., Koroleva I.S. Epidemiological features of the generalized form of meningococcal infection due to Neisseria meningitidis serogroup W in the world and the Russian Federation. *Epidemiologiya i infektsionnye bolezni. Aktual'nye voprosy* (Epidemiology and infectious diseases. Current items) 2018; 3: 16–23 (in Russ.)]
 21. Лобзин Ю.В., Скрипченко Н.В., Маркова К.В., Горелик Е.Ю., Вильниц А.А., Пульман Н.Ф., Сидоренко С.В. и др. Семейные случаи менингококковой инфекции, вызванной Neisseria meningitidis серогруппы W. *Педиатрия. Журнал им. Г.Н. Сперанского* 2019; 98(1): 242–245. [Lobzin Yu.V., Skripchenko N.V., Markova K.V., Gorelik E.Yu., Vil'nic A.A., Pul'man N.F., Sidorenko S.V. et al. Family cases of meningococcal infection caused by Neisseria meningitidis serogroup W. *Pediatriya. Zhurnal im. G.N. Speranskogo* (Pediatrics. Journal named after G.N. Speransky) 2019; 98(1): 242–245 (in Russ.)]
 22. Лобзин Ю.В., Скрипченко Н.В., Вильниц А.А., Иванова М.В. Клинико-эпидемиологические аспекты генерализованной менингококковой инфекции у детей и подростков Санкт-Петербурга. *Журнал инфектологии* 2016; 8(1): 19–25. [Lobzin Yu.V., Skripchenko N.V., Vil'nic A.A., Ivanova M.V. Clinical and epidemiological aspects of generalized meningococcal infection in children and adolescents of St. Petersburg. *Zhurnal infektologii* (Journal of Infectology) 2016; 8(1): 19–25 (in Russ.)]
 23. Матосова С.В., Миронов С.В., Платонов А.Е., Шипулина О.Ю., Нагибина М.В., Венгеров Ю.Я. Молекулярно-биологический мониторинг N. meningitidis на территории Москвы с 2011 по 2015 г. *Эпидемиология и инфекционные болезни* 2016; 2: 4–9. [Matosova S.V., Mironov S.V., Platonov A.E., Shipulina O.Yu., Nagibina M.V., Vengerov Yu.Ja. Molecular biological monitoring of N. meningitidis in Moscow from 2011 to 2015. *Epidemiologiya i infektsionnye bolezni* (Epidemiology and infectious diseases) 2016; 2: 4–9 (in Russ.)]
 24. Миронов К.О., Животова В.А., Матосова С.В., Кулешов К.В., Шипулина О.Ю., Гоптарь И.А. и др. Характеристика Neisseria meningitidis серогруппы W, циркулирующей на территории Москвы, с помощью массового параллельного секвенирования. *Эпидемиология и вакцинопрофилактика* 2017; 4(95): 33–38. [Mironov K.O., Zhitovota V.A., Matosova S.V., Kuleshov K.V., Shipulina O.Yu., Goptar' I.A. et al. Characteristic of Neisseria meningitidis serogroup W circulating in the territory of Moscow, using mass parallel sequencing. *Epidemiologiya i vaksino profilaktika* (Epidemiology and Vaccinal Prevention) 2017; 4(95): 33–38 (in Russ.)]
 25. Нагибина М.В., Венгеров Ю.Я., Матосова С.В., Миронов К.О., Платонова А.Е., Свистунова Т.С. и др. Генерализованная форма менингококковой инфекции, вызванная N. meningitidis серогруппы W, на территории г. Москвы в 2011–2016 гг. *Инфекционные болезни: новости, мнения, обучение* 2018; 1(24): 100–105. [Nagibina M.V., Vengerov Yu.Ja., Matosova S.V., Mironov K.O., Platonova A.E., Svistunova T.S. et al. Generalized form of meningococcal infection caused by N. meningitidis of serogroup W in the territory of Moscow in 2011–2016. *Infektsionny'e bolezni: novosti, mneniya, obuchenie* (Infectious diseases: news, opinions, training) 2018; 1(24): 100–105 (in Russ.)]
 26. О состоянии санитарно-эпидемиологического благополучия населения в Российской Федерации в 2017 году: Государственный доклад. М.: Федеральная служба по надзору в сфере защиты прав потребителей и благополучия человека, 2018; 268. https://www.rospotrebnadzor.ru/documents/details.php?ELEMENT_ID=10145 [On the state of sanitary and epidemiological welfare of the population in the Russian Federation in 2017: State report. M.: Federal Service for Supervision of Consumer Rights Protection and Human Welfare, 2018; 268. https://www.rospotrebnadzor.ru/documents/details.php?ELEMENT_ID=10145 (in Russ.)]
 27. Bethea J., Makki S., Gray S., MacGregor V., Ladhani S. Clinical characteristics and public health management of invasive meningococcal group W disease in the East Midlands region of England, United Kingdom, 2011 to 2013. *Euro Surveill* 2016; 21(24). DOI: 10.2807/1560-7917.ES.2016.21.24.30259
 28. Stephens DS, Apicella M.A. Neisseria meningitidis. In: Bennett J.E., Dolin R., Blaser M.J., editors. *Mandell, Douglas, and Bennett's principles and practice of infectious diseases*. Philadelphia: Elsevier Saunders, 2015; 2425–2445.
 29. Knol M., Ruijs W.L.M., Melker H.E., Berbers G.A.M., van der Ende A. Plotselinge toename van invasieve meningokokkenziekte serogroep W in 2015 en 2016. *Infectieziekten Bulletin* 2017; 28 (1): 23–28.
 30. Abad R., Vázquez J.A. Early evidence of expanding W ST-11 CC meningococcal incidence in Spain. *J Infect* 2016; 73(3): 296–297. DOI: 10.1016/j.jinf.2016.06.010
 31. Bratcher H.B., Corton C., Jolley K.A., Parkhill J., Maiden M.C. A gene-by-gene population genomics platform: de novo assembly, annotation and genealogical analysis of 108 representative Neisseria meningitidis genomes. *BMC Genomics* 2014; 15: 1138. DOI: 10.1186/1471-2164-15-1138
 32. Taldir G., Parize P., Arvis P., Faisy C. Acute right-sided heart failure caused by Neisseria meningitidis. *J Clin Microbiol* 2013; 51(1): 363–365. DOI: 10.1128/JCM.02264-12
 33. Pathan N., Hemingway C.A., Alizadeh A.A., Stephens A.C., Boldrick J.C., Oragui E.E. et al. Role of interleukin 6 in myocardial dysfunction of meningococcal septic shock. *Lancet* 2004; 363(9404): 203–209. DOI: 10.1016/S0140-6736(03)15326-3
 34. Campbell H., Ladhani S. The importance of surveillance: Group W meningococcal disease outbreak response and control in England. *Int Health* 2016; 8(6): 369–371. DOI: 10.1093/inthealth/ihw037

Поступила: 27.06.19

Received on: 2019.06.27

Конфликт интересов:

Авторы данной статьи подтвердили отсутствие конфликта интересов и финансовой поддержки, о которых необходимо сообщить.

Conflict of interest:

The authors of this article confirmed the lack of conflict of interest and financial support, which should be reported.