(01–04 июня 2021 года) / Министерство сельского хозяйства [и др.]. – Москва : ФГБОУ ВО МВА им. К.И. Скрябина, 2021. – С. 201–203. – URL: https://www.elibrary.ru/download/elibrary_45841536_71487405.pdf (дата обращения: 16.09.2021).

6. *Снитко И.О.* Особенности рентгенологической визуализации органов мочевыделения у кроликов / И.О. Снитко, С.Ф. Мелешков. – Текст : электронный // Инновации в отрасли животноводства и ветеринарии, 15–16 апреля 2021 года. – Брянск : Брянский гос. агр. ун-т, 2021. – С. 118–121. – URL: https://www.elibrary.ru/download/elibrary_45811756_89363534.pdf (дата обращения: 12.07.2021).

7. *Шакуров М.Ш.* Новокаиновые блокады в ветеринарии : учебное пособие / М.Ш. Шакуров, С.В. Тимофеев, И.Г. Галимзянов. – Москва : КолосС, 2007. – 72 с. – Текст : непосредственный.

8. *Assessment* of distal ureteral and ureterovesical junction visualization on contrast-enhanced voiding urosonography / E.C. Benya, F.M. Prendergast, D.B. Liu, M.R. Wyers. – Text : direct // Pediatric Radiology. – 2021. – Vol. 51. – P. 1406–1411. – URL: https://link.springer.com/article/10.1007%2Fs00247-021-04979-z.

9. *Dalga S.* Anatomy of urogenital system in rabbits / S. Dalga, K. Aslan. – Text : direct // Van International Applied Sciences Congress. – 2020. – URL: https://www.researchgate.net/publication/342845407_anatomy_of_urogenital_system_in_rabbits.

10. *Jena S.* The Anatomy, Physiology, and Husbandry of Laboratory Rabbit / S. Jena, S. Chawla. – Text : direct // Essentials of Laboratory Animal Science: Principles and Practices. – 2021. – P. 211–237. – DOI 10.1007/ 978-981-16-0987-9_10.

FGBOU VO MVA im. K.I. Skryabina, 2021. – S. 201–203. – URL: https://www.elibrary.ru/download/elibrary_45841536_71487405.pdf (data obrashcheniya: 16.09.2021).

6. *Snitko I.O.* Osobennosti rentgenologicheskoj vizualizacii organov mochevydeleniya u krolikov / I.O. Snitko, S.F. Meleshkov. – Tekst : elektronnyj // Innovacii v otrasli zhivotnovodstva i veterinarii, 15–16 aprelya 2021 goda. – Bryansk : Bryanskij gos. agr. un-t, 2021. – S. 118–121. – URL: https://www.elibrary.ru/download/elibrary_45811756_89363534.pdf (data obrashcheniya: 12.07.2021).

7. *Shakurov M.Sh.* Novokainovye blokady v veterinarii : uchebnoe posobie / M.Sh. Shakurov, S.V. Timofeev, I.G. Galimzyanov. – Moskva : KolosS, 2007. – 72 s. – Tekst : neposredstvennyj.

8. *Assessment* of distal ureteral and ureterovesical junction visualization on contrast-enhanced voiding urosonography / E.C. Benya, F.M. Prendergast, D.B. Liu, M.R. Wyers. – Text : direct // Pediatric Radiology. – 2021. – Vol. 51. – P. 1406–1411. – URL: https://link.springer.com/article/10.1007%2Fs00247-021-04979-z.

9. *Dalga S.* Anatomy of urogenital system in rabbits / S. Dalga, K. Aslan. – Text : direct // Van International Applied Sciences Congress. – 2020. – URL: https://www.researchgate.net/publication/342845407_anatomy_of_urogenital_system_in_rabbits.

10. *Jena S.* The Anatomy, Physiology, and Husbandry of Laboratory Rabbit / S. Jena, S. Chawla. – Text : direct // Essentials of Laboratory Animal Science: Principles and Practices. – 2021. – P. 211–237. – DOI 10.1007/ 978-981-16-0987-9_10.

Теленков Владимир Николаевич, канд. вет. наук, доц., Омский ГАУ, vn.telenkov@omgau.org.

Telenkov Vladimir Nikolaevich, Cand. of Vet. Sci., Ass. Prof., Omsk SAU, vn.telenkov@omgau.org.

УДК 619:611.61:611.62:611.63+636.9 DOI 10.48136/2222-0364_2021_3_97

В.Н. ТЕЛЕНКОВ, И.О. СНИТКО

Омский государственный аграрный университет им. П.А. Столыпина, Омск

МОРФОФУНКЦИОНАЛЬНЫЕ ОСОБЕННОСТИ ОРГАНОВ МОЧЕПОЛОВОГО АППАРАТА КРОЛИКОВ В НОРМЕ И ПРИ ОСТРОЙ ЗАДЕРЖКЕ МОЧЕИСПУСКАНИЯ

Изучены морфологические особенности почек и мочевыводящих органов у половозрелых самцов кроликов калифорнийской породы. Определено морфофункциональное состояние органов мочеполового аппарата у кроликов в норме и после проведенной обструкции мочевыводящих путей. Установлены морфологические изменения в уротелии тазовой части мочеполового канала, концевых отделах и доль-

© Теленков В.Н., Снитко И.О., 2021

ках предстательной железы. Объектами для проведения исследований послужили половозрелые самцы кроликов калифорнийской породы. Использован комплекс методов классических и современных морфологических исследований, включающих рентгенографию, инфравезикальную обструкцию мочевыводящих путей, изготовление гистологических препаратов, морфометрические и статистические методы. Установлено, что почки у кроликов калифорнийской породы имеют асимметричное расположение, правая почка развернута относительно медианной плоскости, в связи с чем мочеточники противоположных сторон имеют отличительный друг от друга ход, что может влиять на скорость тока мочи внутри органа. Морфологических особенностей строения эпителия в верхних отделах мочевыводящих органов при острой задержке мочеиспускания выявлено не было. При острой задержке мочеиспускания у животных опытной группы мочевой пузырь смещался краниально до уровня второго поясничного позвонка. Выявлено значительное увеличение просвета тазовой части мочеполового канала у животных опытной группы, во всех слоях слизистой оболочки отмечено уменьшение высоты эпителиоцитов и увеличение количества рядов уротелия. В эпителии тазовой части мочеполового канала обнаружены вакуоли различного диаметра. Установлено, что концевые отделы предстательной железы животных опытной группы расширены и содержат большое количество секрета, междольковые перегородки истончены.

Ключевые слова: кролик, мочевыводящие пути, мочеточник, мочевой пузырь, мочеполовой канал, предстательная железа, эпителий.

Введение

Органы мочеполового аппарата в организме млекопитающих животных играют одну из ведущих ролей в поддержании физиологического и биохимического статуса организма и гомеостаза в целом, что в значительной степени зависит непосредственно от морфологического и функционального состояния указанных органов [7; 10]. Все чаще возникает потребность научных изысканий и всесторонних исследований разных отделов органов мочеотделения и размножения. Несомненный интерес представляют исследования морфологии органов мочеотделения при различных функциональных нарушениях акта мочеиспускания у разных видов животных [3; 5]. В доступной литературе, которая касается органов мочеполового аппарата, имеются сведения, касающиеся строения и функции отдельных органов кроликов [1; 2], и некоторые сведения о функциональных нарушениях органов мочеполового аппарата [3; 7].

Цель исследования – изучить морфофункциональные особенности органов мочеполового аппарата кроликов в норме и при острой задержке мочеиспускания.

Задачи исследования: определить морфофункциональное состояние органов мочеполового аппарата в норме и после проведенной обструкции мочевыводящих путей, установить морфологические изменения в верхних отделах мочевыводящих путей, тазовой части мочеполового канала и предстательной железе.

Материалы и методы исследования

Объектами исследований служили кролики калифорнийской породы. Для выполнения поставленных задач использован комплекс методов исследований, включающих обструкцию мочевыводящих путей при помощи стержней, изготовленных из ахиллова сухожилия крупного рогатого скота [4], изготовление гистологических срезов толщиной 5–6 мкм, окрашенных по Ван Гизону, рентгенологический метод. Проводили оценку достоверности морфометрических показателей в опытной и контрольной группах. Исследования проводились в университетской ветеринарной клинике и на кафедре анатомии, гистологии, физиологии и патологической анатомии ФГБОУ ВО Омский ГАУ (г. Омск). Всего изучено 10 половозрелых особей кроликов калифорнийской породы. В эксперименте животные были поделены на две группы по 5 голов (контрольную и опытную). Животным опытной группы оперативным путем после предварительного обездвиживания и анестезии вводили стержень в мочеполовой канал, который препятствовал оттоку мочи, вызывая ее острую задержку.

Результаты исследования и их обсуждение

Отделение и выведение мочи из организма животных – наиважнейшая часть физиолого-биохимических процессов, составляющих основу метаболизма. Морфологические и функциональные изменения со стороны органов, обеспечивающих выведение продуктов метаболизма с мочой, несомненно, оказывают большое влияние на организм в целом [7; 8]. Исследуя органы мочеполового аппарата кроликов, мы можем констатировать, что морфологически и функционально они в целом схожи с таковыми у других млекопитающих животных, при этом имея свои особенности.

Почки у кроликов калифорнийской породы находятся в забрюшинном пространстве поясничной области. Для исследованных животных характерно, при незаполненном желудке, расположение левой почки на уровне от середины первого до каудальной трети третьего поясничного позвонка. Перпендикулярная ось, проведенная через середину ворот почки, располагается под прямым углом к поясничной части осевого скелета, в связи с этим правый мочеточник по выходу их ворот направляется к сагиттальной плоскости, а затем делает поворот назад под практически прямым углом. Правая почка смещена краниальнее левой, ее краниальная треть прикрыта реберной дугой. Перпендикулярная ось, проведенная через середину ворот правой почки, отклонена в каудальном направлении приблизительно на 35–45°, а правый мочеточник по выходу их ворот следует под тупым углом к сагиттальной плоскости. Такой анатомо-топографический ход с биофизической точки зрения может ускорять ток мочи по правому мочеточнику и перемещение ее в мочевой пузырь.

Исследование мочевыводящих путей на микроскопическом уровне показало, что в начальных отделах, а именно в почечных лоханках, не выявлено сколько-нибудь значимых различий у животных контрольной группы и животных с острой задержкой мочеиспускания. Не отмечено достоверных различий при микроморфологических исследованиях слизистой, мышечной и адвентициальной оболочек почечных лоханок левой и правой почек кроликов.

Морфологическое исследование мочеточников животных контрольной группы и животных с острой задержкой мочеиспускания показало, что адвентициальная оболочка правого и левого мочеточников у животных хорошо развита, содержит в своем составе сосудисто-нервные пучки, которые идут вдоль органа, сконцентрированы на дорсальной и вентральной поверхностях мочеточника. Мышечная оболочка хорошо развита и представлена продольным и циркулярным слоями гладкомышечных волокон. В вентральной части мочеточника оболочка утолщается за счет добавления тонкого наружного циркулярного слоя. В мышечной оболочке содержатся сосуды и проходят пучки нервных волокон.

Слизистая оболочка мочеточников вместе с подслизистой основой собрана в многочисленные складки. В краниальной трети мочеточника складки ровные, имеют приблизительно одинаковую высоту. Переходный эпителий располагается в пять рядов, имеет центрально расположенные ядра в базальном, промежуточном и поверхностном слоях. Цитоплазма эпителиоцитов окрашена равномерно, оксифильно, что отмечалось у животных обеих групп. В средней и каудальной трети количество складок слизистой оболочки уменьшается до пяти-шести, при этом высота их неравномерна, количество радов эпителиоцитов составляет от пяти до семи. Ядра базального слоя эпителия расположены базально, а промежуточного и поверхностного в центре клеток. Морфометрические показатели слизистой оболочки мочеточника обеих групп животных представлены в табл. 1.

Таблица 1

Толщина слизистой оболочки мочеточников, M ± m (мкм)

Мочеточник	Левый, треть			Правый, треть		
	Краниальная	Средняя	Каудальная	Краниальная	Средняя	Каудальная
Контрольная группа	91,4 ± 8,0	84,6 ± 10,9	99,6 ± 14,7	92,0 ± 7,9	85,1 ± 10,4	98,5 ± 13,4
Опытная группа	92,5 ± 10,6	86,8 ± 10,6	98,5 ± 13,4	91,7 ± 8,2	84,8 ± 10,4	98,4 ± 12,7

Различия между показателями в пределах одной группы животных составляют P > 0,05.

Анализируя данные морфометрических показателей слизистой оболочки мочеточников в разных участках прохождения мочи, авторы не выявили достоверных различий между показателями ее толщины в обеих группах животных. Что же касается толщины слизистой оболочки в разных участках мочеточников, то наибольшая толщина отмечается в каудальной трети мочеточника, а наименьшая – в средней. Данная закономерность характерна для слизистой оболочки как левого мочеточника, так и правого. Что же касается морфометрических показателей правого и левого органов, то достоверных различий также выявлено не было.

Исследование мочевого пузыря животных контрольной группы показало, что ненаполненный мочевой пузырь лежит в брюшной полости за пределами лонной дуги, шейка пузыря находится на лонном сращении. Верхушка наполненного мочой мочевого пузыря смещается краниально в брюшную полость, достигая пятого поясничного позвонка, при этом шейка перемещается кпереди от лонной дуги. У животных с острой задержкой мочи обнаруживался переполненный и растянутый мочой мочевой пузырь, который под тяжестью содержимого опускался на дно брюшной полости и легко пальпировался двумя руками при трансабдоминальном исследовании. Верхушка мочевого пузыря определяется на уровне второго поясничного позвонка (рис. 1).

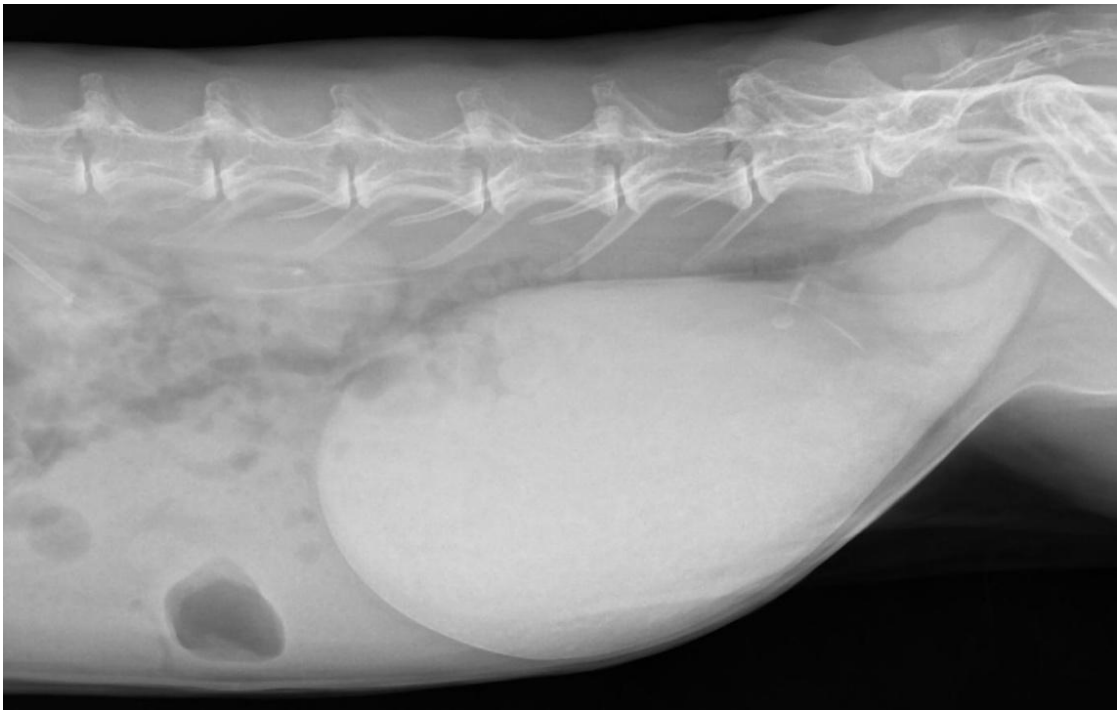

Рис. 1. Мочевой пузырь кролика при острой задержке мочеиспускания (рентгенография)

Изучение мочеполового канала кроликов калифорнийской породы показывает, что в тазовой части просвет канала широкий, а протяженность достаточно короткая, что подтверждают результаты проведенных исследований ученых, занимавшихся данной проблемой [2; 9]. В просвет тазовой части мочеполового канала открываются отверстия правого и левого семяизвергательных каналов и выводные протоки придаточных половых желез. Кроме того, имеются отверстия множественных протоков мелких уретральных желез, заложенных в подслизистой основе мочеполового канала.

Слизистая оболочка простатической части мочеполового канала выстлана переходным эпителием, вместе с подслизистой основой собрана в сложного строения складки в количестве от 16 до 20. По форме складки достаточно ветвисты, каждая ветвь насчитывает еще от 3 до 9 мелких складок, имеющих вид коралловой ветви.

У кроликов контрольной группы эпителий слизистой оболочки мочеполового канала имеет от трех до четырех рядов эпителиоцитов. Цитоплазма эпителиоцитов окрашена равномерно оксифильно, клетки базального слоя относительно крупные, ядра эпителиоцитов расположены базально. Форма клеток промежуточного слоя от неправильной овальной до грушевидной, ядра расположены в центре клеток. Клетки поверхностного слоя имеют уплощенную форму, поперечно растянуты.

При исследовании уротелия мочеполового канала животных с острой задержкой мочеиспускания эпителий слизистой оболочки мочеполового канала имеет до пяти рядов эпителиоцитов. Цитоплазма эпителиоцитов окрашена равномерно оксифильно. Форма клеток промежуточного слоя продольно вытянутая. Ядра эпителиоцитов всех слоев эпителия располагаются в центре клеток. Морфометрические показатели уретрального эпителия представлены в табл. 2.

Таблица 2

Морфометрические показатели тазовой части мочеполового канала, M ± m

Мочеполовой канал	Толщина слизистой оболочки, мкм	Высота эпителия, слой, мкм			Площадь просвета, мм^2
		базальный	промежуточный	поверхностный	
Контрольная группа	46,92 ± 5,44	12,15 ± 0,89	12,32 ± 0,96	6,40 ± 0,68	1,040 ± 0,048*
Опытная группа	44,14 ± 5,71	9,07 ± 0,87	11,14 ± 0,92	4,91 ± 0,58	1,563 ± 0,04*

*Различия между показателями в пределах одной группы животных составляют $P < 0,05$.

Толщина слизистой оболочки мочеполового канала у исследованных животных обеих групп отличается незначительно, примерно на 2–3 мкм. Высота эпителия всех трех слоев в контрольной группе животных больше, что свидетельствует об уменьшении высоты эпителиоцитов при острой задержке мочеиспускания. Кроме того, у животных опытной группы значительно увеличена площадь просвета мочеполового канала, приблизительно в 1,5 раза. В простатической части мочеполового канала у животных с острой задержкой мочеиспускания были обнаружены округлые образования правильной формы различного диаметра, которые не окрашивались по классической методике. Предполагается, что в эпителии происходят процессы вакуолизации (рис. 2).

У животных с острой задержкой мочеиспускания выявлены изменения в предстательной железе. У животных опытной группы отмечается значительное увеличение органа в объеме и массе. Концевые отделы предстательной железы растянуты, а перегородки становятся тонкими и узкими, гладкомышечные волокна истончены, в связи с этим, по мнению авторов статьи, снижается сократительная способность гладкой мускулатуры органа. Внутри концевых отделов наблюдается большое количество окси-

фильно окрашенного секрета, заполняющего просвет на 80–90%, тогда как у животных контрольной группы обнаружено небольшое количество секрета в просветах, либо он отсутствует. Эпителий однослойный призматический. Ядра экзокриноцитов овальной формы, в концевых отделах предстательной железы животных опытной группы располагаются апикально. У животных контрольной группы ядра секретирующих клеток расположены центрально, а несекретируюших занимают базальное положение. Морфометрические показатели структурных элементов предстательной железы представлены на рис. 3.

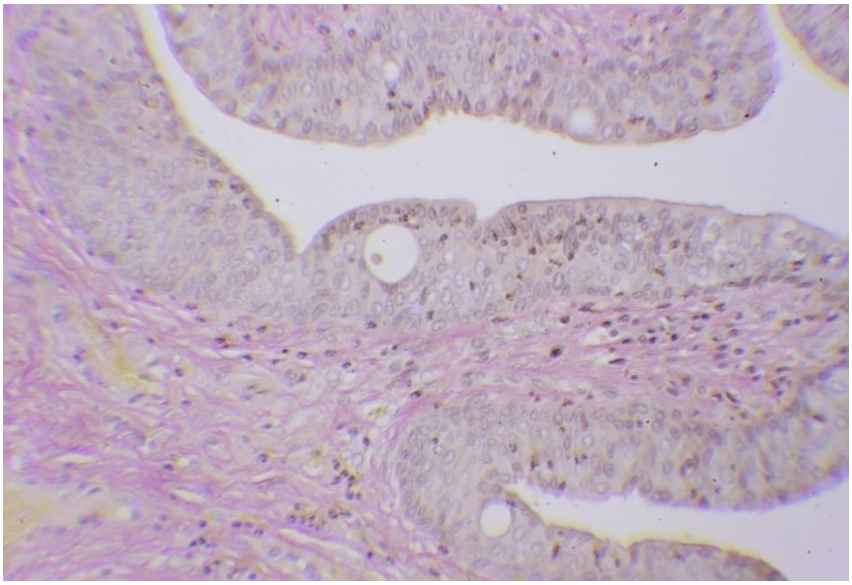

Рис. 2. Вакуолизация эпителия в предстательной части мочеполового канала (Ван Гизон, ув. ×250)

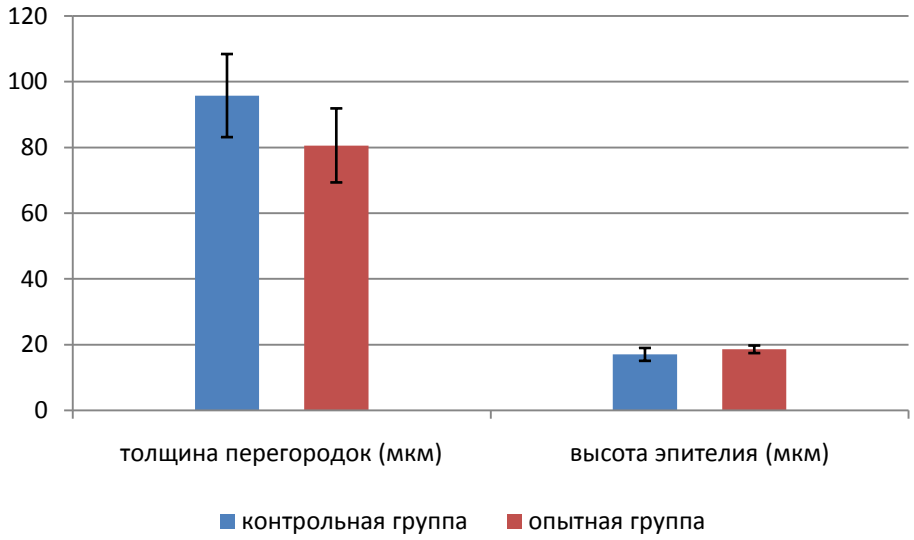

Рис. 3. Морфометрические показатели структурных элементов предстательной железы кролика

Можно отметить видимое уменьшение толщины междольковых перегородок и незначительное увеличение высоты эпителия концевых отделов предстательной желе-

зы. Это связано с задержкой выведения секрета в просвет мочеполового канала при его обструкции и ослаблении сократимости гладкомышечных волокон, формирующих междольковые перегородки.

Заключение

Органы мочеполового аппарата у кроликов калифорнийской породы имеют ряд морфологических особенностей. Почки расположены асимметрично по отношению к сагиттальной медианной плоскости организма. При острой задержке мочеиспускания характерных изменений в верхних отделах мочевыводящих путей, а именно в почечных лоханках и мочеточниках, выявлено не было. Отмечено растяжение стенки мочевого пузыря, его чрезмерное увеличение и смещение на дно брюшной полости. При исследовании тазовой части мочеполового канала отмечено значительное увеличение его просвета у животных опытной группы, а также уменьшение высоты эпителиоцитов во всех слоях слизистой оболочки и увеличение количества рядов клеток эпителия. Кроме того, у животных опытной группы в уротелии тазовой части мочеполового канала отмечается наличие вакуолей различного размера. Концевые отделы предстательной железы животных с острой задержкой мочеиспускания расширены, содержат большое количество секрета, перегородки истончены. Результаты исследований в отношении органов мочеполового аппарата кроликов подтверждают приводимые авторами статьи данные, касающиеся и других видов млекопитающих [9; 10].

V.N. Telenkov, I.O. Snitko
Omsk State Agrarian University named after P.A. Stolypin, Omsk

The morphofunctional features of the organs of the urogenital apparatus of rabbits in normal state and at acute passing urine delay

The morphological features of the renals and urinary organs of sexually mature male rabbits of the Californian breed were studied. The morphofunctional state of the organs of the urogenital apparatus in rabbits was determined in normal conditions and after obstruction of the urinary tract. The morphological changes in the urothelium of the pelvic part of the urogenital canal, end sections and lobules of the prostate gland were fixed. Sexually mature male rabbits of the Californian breed served as the objects for the study. The complex methods of classical and modern morphological studies were applied: radiography, obstruction of the urinary tract, the production of histological preparations, morphometric and statistical methods. It was found that the renals of rabbits of the Californian breed have an asymmetric location. The right renal is deployed relative to the median plane. Therefore, the ureters of opposite sides have a distinctive move. This can affect the current speed of urine in the organ. In acute urinary retention, no morphological features in the structure of the epithelium in the upper parts of the urinary organs were revealed. In animals of the experimental group, with acute urinary retention, the bladder was displaced cranially to the level of the second lumbar vertebra. The significant increase in the lumen of the pelvic part of the urogenital canal was revealed. In all layers of the mucous membrane, a decrease in the height of epithelial cells and an increase in the number of rows of urothelium were noted. The vacuoles of different diameters were found in the epithelium of the pelvic part of the urogenital canal. It was determined that the end partition of the prostate gland in the animals of the experimental group was enlarged and contained a lot of gland secretion. The interlobular septa were thinned.

Keywords: rabbit, urinary tract, ureter, bladder, urogenital canal, prostate gland, epithelium.

Список литературы

1. *Анатомия* кролика / В.Н. Жеденов, С.С. Бигдан, В.П. Лукьянова [и др.] ; под редакцией В.Н. Жеденова. – Москва : Советская наука, 1957. – 312 с. – Текст : непосредственный.

References

1. *Anatomiya* krolika / V.N. Zhedenov, S.S. Bigdan, V.P. Luk'yanova [i dr.] ; pod redakciej V.N. Zhedenova. – Moskva : Sovetskaya nauka, 1957. – 312 s. – Tekst : neposredstvennyj.

2. *Кролик* / А.А. Алиев, Н.В. Зеленевский, К.А. Лайшев [и др.]. – Санкт-Петербург : Агропромиздат, 2002. – 448 с. – ISBN 5-86466-102-3. – Текст : непосредственный.

3. *Мелешков С.Ф.* Динамика функциональных расстройств мочеиспускания и их клинико-морфологические параллели при урологическом синдроме у кошек / С.Ф. Мелешков. – Текст : непосредственный // Ветеринарная патология. – 2008. – № 3(26). – С. 48–55.

4. *Патент* № 2744237 C1 Российская Федерация, МПК G09B 23/28. Способ моделирования инфравезикальной обструкции у мелких животных : № 2020118580 : заявл. 26.05.2020 : опубл. 04.03.2021 / В.Н. Теленков, С.Ф. Мелешков, Г.А. Хонин ; заявитель Федеральное государственное бюджетное образовательное учреждение высшего образования «Омский государственный аграрный университет имени П.А. Столыпина». – 6 с. – Текст : непосредственный.

5. *Снитко И.О.* Особенности рентгенологической визуализации органов мочевыделения у кроликов / И.О. Снитко, С.Ф. Мелешков. – Текст : электронный // Инновации в отрасли животноводства и ветеринарии, Брянск, 15–16 апреля 2021 года. – Брянск : Брянский государственный аграрный университет, 2021. – С. 118–121. – URL: https://www.elibrary.ru/download/elibrary_45811756_89363534.pdf (дата обращения: 12.07.2021).

6. *Теленков В.Н.* Морфология сосудистых структур предстательной железы и мочеполового канала пушных зверей / В.Н. Теленков. – Текст : непосредственный // Актуальные вопросы патологии, морфологии и терапии животных : Материалы 20-й национальной научно-практической конференции с международным участием по патологической анатомии животных, Уфа, 01 января – 20 июля 2020 года / Министерство сельского хозяйства Российской Федерации ; Башкирский государственный аграрный университет ; Уральский государственный аграрный университет ; Международная академия аграрного образования. – Уфа : Башкирский ГАУ, 2020. – С. 308–312. – ISBN 978-5-7456-0702-8.

7. *Функциональная* оценка мочевого пузыря у кроликов / С.Ф. Мелешков, И.Н. Мягков, А.С. Гуз [и др.]. – Текст : непосредственный // Омский научный вестник. – 2014. – № 1(128). – С. 112–115.

8. *Blood* circulation of the stomach of the californian rabbit / S.A. Veremeeva, E.P. Krasnolobova, S.V. Kozlova, N.A. Cheremenina // Journal of Advanced Research in Dynamical and Control Systems. – 2020. – Vol. 12. – № 7, Special Issue. – P. 133–143. – DOI 10.5373/JARDCS/V12SP7/20202091.

9. *Characterization* of rabbit urine-derived stem cells for potential application in lower urinary tract tissue regeneration / H. Yang, B. Chen, G. Zhuang

2. *Krolik* / A.A. Aliev, N.V. Zelenevskij, K.A. Lajshev [i dr.]. – Sankt-Peterburg : Agropromizdat, 2002. – 448 s. – ISBN 5-86466-102-3. – Tekst : neposredstvennyj.

3. *Meleshkov S.F.* Dinamika funkcional'nyh rasstrojstv mocheispuskaniya i ih kliniko-morfologicheskie paralleli pri urologicheskom sindrome u koshek / S.F. Meleshkov. – Tekst : neposredstvennyj // Veterinarnaya patologiya. – 2008. – № 3(26). – S. 48–55.

4. *Patent* № 2744237 C1 Rossijskaya Federaciya, MPK G09B 23/28. Sposob modelirovaniya infravezikal'noj obstrukcii u melkih zhivotnyh : № 2020118580 : zayavl. 26.05.2020 : opubl. 04.03.2021 / V.N. Telenkov, S.F. Meleshkov, G.A. Honin ; zayavitel' Federal'noe gosudarstvennoe byudzhetnoe obrazovatel'noe uchrezhdenie vysshego obrazovaniya "Omskij gosudarstvennyj agrarnyj universitet imeni P.A. Stolypina". – 6 s. – Tekst : neposredstvennyj.

5. *Snitko I.O.* Osobennosti rentgenologicheskoj vizualizacii organov mochevydeleniya u krolikov / I.O. Snitko, S.F. Meleshkov. – Tekst : elektronnyj // Innovacii v otrasli zhivotnovodstva i veterinarii, Bryansk, 15–16 aprelya 2021 goda. – Bryansk : Bryanskij gosudarstvennyj agrarnyj universitet, 2021. – S. 118–121. – URL: https://www.elibrary.ru/download/elibrary_45811756_89363534.pdf (data obrashcheniya: 12.07.2021).

6. *Telenkov V.N.* Morfologiya sosudistyh struktur predstatel'noj zhelezy i mochepolovogo kanala pushnyh zverej / V.N. Telenkov. – Tekst : neposredstvennyj // Aktual'nye voprosy patologii, morfologii i terapii zhivotnyh : Materialy 20-j nacional'noj nauchno-prakticheskoj konferencii s mezhdunarodnym uchastiem po patologicheskoj anatomii zhivotnyh, Ufa, 01 yanvarya – 20 iyulya 2020 goda / Ministerstvo sel'skogo hozyajstva Rossijskoj Federacii ; Bashkirskij gosudarstvennyj agrarnyj universitet ; Ural'skij gosudarstvennyj agrarnyj universitet ; Mezhdunarodnaya akademiya agrarnogo obrazovaniya. – Ufa : Bashkirskij GAU, 2020. – S. 308–312. – ISBN 978-5-7456-0702-8.

7. *Funkcional'naya* ocenka mochevogo puzyrya u krolikov / S.F. Meleshkov, I.N. Myagkov, A.S. Guz [i dr.]. – Tekst : neposredstvennyj // Omskij nauchnyj vestnik. – 2014. – № 1(128). – S. 112–115.

8. *Blood* circulation of the stomach of the californian rabbit / S.A. Veremeeva, E.P. Krasnolobova, S.V. Kozlova, N.A. Cheremenina // Journal of Advanced Research in Dynamical and Control Systems. – 2020. – Vol. 12. – № 7, Special Issue. – P. 133–143. – DOI 10.5373/JARDCS/V12SP7/20202091.

9. *Characterization* of rabbit urine-derived stem cells for potential application in lower urinary tract tissue regeneration / H. Yang, B. Chen, G. Zhuang et al. // Cell and Tissue Research. – 2018. – Vol. 374. – № 2. – P. 303–315. – DOI 10.1007/s00441-018-2885-z.

et al. // Cell and Tissue Research. – 2018. – Vol. 374. – № 2. – P. 303–315. – DOI 10.1007/s00441-018-2885-z.

10. *Histological* and morphometric evaluation of the urethra and penis in male New Zealand White rabbits / J. Skonieczna, J.P. Madej, A. Kaczmarek-Pawelska, R. Będziński // Anatomia, Histologia, Embryologia. – 2021. – Vol. 50. – № 1. – P. 136–143. – DOI 10.1111/ahe.12611.

10. *Histological* and morphometric evaluation of the urethra and penis in male New Zealand White rabbits / J. Skonieczna, J.P. Madej, A. Kaczmarek-Pawelska, R. Będziński // Anatomia, Histologia, Embryologia. – 2021. – Vol. 50. – № 1. – P. 136–143. – DOI 10.1111/ahe.12611.

Теленков Владимир Николаевич, канд. вет. наук, доц., Омский ГАУ, vn.telenkov@ omgau.org; **Снитко Илья Олегович**, аспирант, Омский ГАУ, ilya.snitko.16@ mail.ru.

Telenkov Vladimir Nikolaevich, Cand. of Vet. Sci., Ass. Prof., Omsk SAU, vn.telenkov@omgau.org; **Snitko Ilya Olegovich**, Postgraduate, Omsk SAU, ilya.snitko.16@mail.ru.

УДК 636.085.55:636.4 DOI 10.48136/2222-0364_2021_3_105

Д.В. ЭНГОВАТОВ, А.В. НИКИТИН, А.Ч. ГАГЛОЕВ, В.Ф. ЭНГОВАТОВ
Мичуринский государственный аграрный университет, Мичуринск

ЭФФЕКТИВНОСТЬ ИСПОЛЬЗОВАНИЯ ПРЕСТАРТЕРНОГО КОМБИКОРМА С БЕЛКОВО-ВИТАМИННО-МИНЕРАЛЬНЫМ КОНЦЕНТРАТОМ В КОРМЛЕНИИ ПОРОСЯТ

Известно, что продуктивные качества свиней в немалой степени зависят от состава и качества кормов. Поэтому в работе была изучена эффективность комплексного скармливания гранулированного концентрата (БВМК) в составе престартерного комбикорма поросятам-сосунам раннего отъема. Кормовая ценность высокобелковых концентратов для данной физиологической группы основывается на сочетании обменной энергии и легкоусваиваемого и легкопереваримого протеина (белка). Представлен состав и дано краткое описание технологии обработки и устранения антипитателных веществ кормовых ингредиентов как БВМК, так и гранулированного комбикорма, которые в той или иной степени повлияли на продуктивность рано отнятых поросят (в 24 дня) и на их сохранность. Применение отечественного белкового концентрата (БВМК) в составе полнорационного гранулированного комбикорма для поросят-сосунов показало, что среднесуточные приросты опытной группы были достаточно высокие (254 г) и опытный престартерный комбикорм по продуктивному действию не уступал комбикорму с импортной обогатительной добавкой. Импортная обогатительная добавка для комбикормов по стоимости оказалась выше опытного образца на 35,99%, а производство комбикормов с отечественной кормовой добавкой дешевле на 29,76%.

Ключевые слова: поросята-сосуны, престартерный кормикорм, гранулированный кормовой концентрат, переработка сырья, производительность, экономическая эффективность.

Введение

В настоящее время создание концепции отечественных престартерных гранулированных комбикормов и кормовых белковых концентратов является одним из приоритетных направлений оптимизации промышленного производства свинины. Известно также, что практика ранних отъемов поросят получает большое распространение в условиях итенсивной поточной технологии [1; 2].

© Энговатов Д.В., Никитин А.В., Гаглоев А.Ч., Энговатов В.Ф., 2021