*УДК 617.51-001.4-06*

# МАЛОИНВАЗИВНАЯ АРТРОСКОПИЧЕСКАЯ СТАБИЛИЗАЦИЯ ЗАСТАРЕЛЫХ ПОВРЕЖДЕНИЙ СВЯЗОК ГОЛЕНОСТОПНОГО СУСТАВА

**© Очкуренко А.А.[2], Ширмазанян А.Г.[2], Мацакян А.М.[1], Горохводацкий А.В.[2]**
[1]*ГБУЗ «ГКБ им. А.К. Ерамишанцева ДЗМ» Москва, Россия*
[2]*ФБГУ «ЦИТО», Москва, Россия*

*Резюме*

**Цель.** Провести сравнительный анализ результатов анатомического восстановления застарелых повреждений капсульно-связочного аппарата голеностопного сустава с применением малоинвазивных артроскопических методик.

**Методика.** Прооперировано 48 человек с застарелыми повреждениями капсульно-связочного аппарата голеностопного сустава в возрасте от 17 до 60 лет. У 25 пациентов операция выполнена по стандартной методике «ArthroBrostrum» с использованием 2–3 фиксаторов из биокомпозитного материала, у 23 – по авторской артроскопической методике с использованием 1 титанового анкерного фиксатора. Эффективность лечения оценивали с помощью шкалы AOFAS.

**Результаты.** Спустя 1 год после операции отслежены у 38 пациентов. При использовании стандартной методики отличные результаты получены в 7 (38,89%) наблюдениях хорошие – в 6 (30,0%), удовлетворительные – в 3 (16,67%), неудовлетворительные – в 2 (11,11%), при использовании модифицированной методики – в 9 (45.00%), 7 (35,09%), 3 (15%) и 1 (5%) наблюдении соответственно.

**Заключение.** Модифицированная артроскопическая методика по эффективности ни в чем не уступает стандартной методике «ArthroBrostrum», имея при этом ряд преимуществ (применение 1-го фиксатора вместо 3-х, возможность рентгенологического контроля установки, сокращение длительности операции). В связи с этим она может быть рекомендована для лечения пациентов с застарелыми повреждениями капсульно-связочного аппарата голеностопного сустава.

*Ключевые слова:* капсульно-связочный аппарат, нестабильность голеностопного сустава, артроскопия голеностопного сустава, пяточно-малоберцовая связка

# MINIINVAZIV ARTHROSCOPIC STABILIZATION OF OLD ANKLE JOINT LIGAMENT INJURIES

Ochkurenko A.A.[2], Matsakyan A.M.[1], Shirmazanyan A G.[2], Gorochovodatsky A.V.[2]
[1]*SBHI "SCH after A.K. Yeramshantseva DHM", Moscow, Russia*
[2]*FSBI "CITO named after Priorov", Moscow, Russia*

*Abstract*

**Objective.** Comparative analysis of the results of anatomic restoration of capsular-ligamentous system in chronic lateral ankle instability using low invasive arthroscopic techniques was performed.

**Methods.** 48 patients (17-60 years old) with chronic lateral ankle instability were operated. In 25 patients a standard “Arthrobrostrum” technique with a use of 2-3 biocomposite fixatives and in 23 patients – the modified arthroscopic intervention with use of 1 titanium anchor – was performd. Treatment efficacy was evaluated by AOFAS score.

**Results.** One year after surgery treatment, results were followed up in 38 patient: excellent result were achieved in 7(38.89%) , good – in 6(30.0%), satisfactory – in 3(16.67%) and poor – in 2 patients after standard technique and in 9 (45.00%), 7 (35.09%), 3 (15%) and 1 (5.0%) after modified method, respectively.

**Conclusion.** Thus modified arthroscopic technique is in no way inferior to a standard “ArthroBrostrum” intervention having certain advantages (use of 1 versus 3 fixatives, possibility of inter operative X-ray control, and shortening of the operation duration). So it could be recommended for the treatment of patient with lateral ankle instability.

*Keywords:* capsule-ligament system instability of the ankle joint, ankle joint arthroscopy, heel fibular ligament

## Введение

За последнее время наблюдается значительный рост популярности различных видов спорта как профессионального, так и любительского, что привело к повышению уровня травматизма. По данным отечественных и зарубежныхавторов, в травмпункт ежегодно обращаются до 20% пациентов с травмами голеностопного сустава [1-4]. Из повреждений голеностопного сустава, наибольшего внимания привлекает локально-изолированные повреждения связочного аппарата сустава, которые составляют от 70% до 75% от всех травм голеностопного сустава [2, 4 ,5]. В большинстве видов спорта связочных аппарат голеностопного сустава постоянно подвергается пиковым нагрузкам. По частоте, повреждения связок голеностопного сустава занимают второе место после повреждений коленного сустава [3, 4]. Анализ данных литературы показывает, что травмы связочного аппарата голеностопного сустава относятся к категории тяжелых повреждений [6-11]. В основном это связано с большими функциональными требованиями к голеностопному суставу, так как на связочный аппарат распределяется большая опорная нагрузка [7-9,12,13].

Как известно из зарубежной литературы врачи проявляют больший интерес к повреждениям капсульно-связочного аппарата голеностопного сустава, это подтверждает многочисленное количество работ по данной тематике [2, 3, 9-11].

При острых травмах связок голеностопного сустава выполняется жесткая иммобилизация голеностопного сустава в гипсовой лонгете или в ортезе [12, 14, 15]. Известно, что даже при использовании гипсовых повязок или ортезов иногда встречаются повторные повреждения связок и возникает субъективная неустойчивость в голеностопном суставе. Субъективная нестабильность в голеностопном суставе наиболее частая проблема повреждений связок. В зарубежной литературе такого типа жалобы описаны термином «функциональная нестабильность» [16, 17]. Причина развития неустойчивости («функциональная нестабильность») голеностопного сустава научно объясняется повреждением проприорецепторов мягких тканей при травме, что приводит к снижению восходящих афферентных импульсов в центральную нервную систему, а, следовательно, к снижению мышечно-суставной чувствительности [16-19].

Из всех травм голеностопного сустава 80% составляет наружно-супинационный механизм травмы, в результате чего повреждаются связки наружного отдела голеностопного сустава. В основном повреждается только передняя таранно-малоберцовая связка [4].

При застарелых повреждения передней таранно-малоберцовой связки используются разные методики, такие как анатомическое реконструкция связок, пересадка из малоберцового сухожилия, статическая стабилизация с помощью сухожильных трансплантатов и т.д [1-8].

Исходя из данныхлитературы до сих пор отсутствуют четкие показания к выбору тактики оперативного лечения и послеоперационной реабилитациипри хронических повреждений капсульно-связочного аппарата наружного отдела голеностопного сустава. Нет конкретных данных об сравнительных результатов при различных методов оперативного восстановления связок голеностопного сустава. На сегодняшний день чаще всего используют методику анатомическоговосстановления связок наружного отдела, которая известна как «операция Бростума». Как известна из западных источников эта методикадоказала свою эффективность достаточно широко применяется за рубежом [4, 20]. Суть методики – это артроскопический доступ к наружному отделу суставаи при помощи 3 анкерных винтов перкутанно культя связки вместе снижнимудерживательем сухожилий разгибателей стопы сшивается и прикрепляется к передней поверхности наружной лодыжке [21-23].

Цель исследования – провести сравнительный анализ итогов артроскопических малоинвазивных методик («ArthroBrostrum» и авторской) восстановления наружного отдела капсульно-связочного аппарата голеностопного сустава при хронической наружной нестабильности, а так же сравнение процесса реабилитации после данных методик.

## Методика

В период с 2012 по 2017 гг. в ФГБУ ЦИТО нами были прооперированы 48 человек с хронической наружной нестабильности голеностопного сустава, из них по стандартной методикой «ArthroBrostrum» прооперировано 25 пациентов, остальные 23 пациента – по авторской методике. Были отслежены 38 пациентов (20 по авторской методике и 18 по стандартной) из 48, что составляет 79,16% от общего количества. Давность травмы голеностопного сустава у пациентов участвующих в исследовании составляет от 3 месяцев до 3 лет (табл. 1).

В исследовании участвовали пациенты с повреждением связок наружного отдела голеностопного сустава в большей степени передней таранно-малоберцовой связки. Исходя из данных анамнеза

известно, что у 19 пациентов участвующих в исследовании после травмы не проводилась фиксация, у 19 фиксации проводились меньше 3 недель и у остальных 10 фиксация проводилась 3 нед.

Пациенты жаловались на неуверенную ходьбу, которая сопровождаться болью, щелчками и хрустом. При увеличении нагрузки наблюдали отек в области сустава и ограничение движений в суставе вызванный отеком.

Таблица 1. Возрастная характеристика больных с нестабильностью голеностопного сустава

| Пол | Возраст | | | | |
|---|---|---|---|---|---|
| | До 20 | 21-30 | 31-40 | 51-60 | Всего |
| Мужской | 2 | 6 | 5 | 2 | 15 |
| Женский | 3 | 8 | 7 | 5 | 23 |
| Всего | 5 | 14 | 12 | 7 | 38 |

Из таблицы видно, что патология встречается чаще у женщин. Как видно, по возрастной характеристике доминирует возрастная группа от 21 до 40 лет.

Диагностика достаточно легкая, и ставится на основании клинических и рентгенологических данных. Для начала надо определить степень повреждений: повреждены одна или несколько связок, повреждены ли сухожилия, кость, нервы. Нужно последовательно пропальпировать анатомические структуры: переднюю таранно-малоберцовую, пяточно-малоберцовую и заднюю таранно-малоберцовую связки, область межберцового синдесмоза, медиальную (дельтовидную) связку и медиальную лодыжку. Отмечается положительный симптом переднего выдвижного ящика при повреждении передней таранно-малоберцовой связки. Для сравнения тест можно повторить на здоровой ноге. Приповреждениях передней таранно-малоберцовой связки отмечается положительный супинационный тест. На рентгенограммах наблюдается супинационный подвывих таранной кости. Диагноз подтверждается при помощи МРТ [4-6, 8, 9].

Была предложена модификация операции ArthroBrostrum, вместо 2-х винтов вкручивается 1 анкерный винт с двумя нитями ортокорт. Доступ может быть осуществлен как и при методике Arthrex доступ осуществляется с передне-внутреннего или с передне-наружного порта. В плане удобства выполнения нет разницы из какого доступа начинать. Далее производится шейвирование области прикрепления связки и вкручивается анкерный винт (рис. 1).

Рис. 1. Установка анкерного винта

Дистальная часть культи передней таранно-малоберцовой связки отдельно не выделяется, последующем конгломератом вместе с порцией нижнего удерживателя разгибателей стопы притягивается к месту крепления [4, 26]. По технологии Arthrexa специальными проводниками

нити подкожно, при этом под связкой проводятся к дистальной части связки [26, 27]. В этом случае использовали иглу Дешана (рис. 2-а, б).

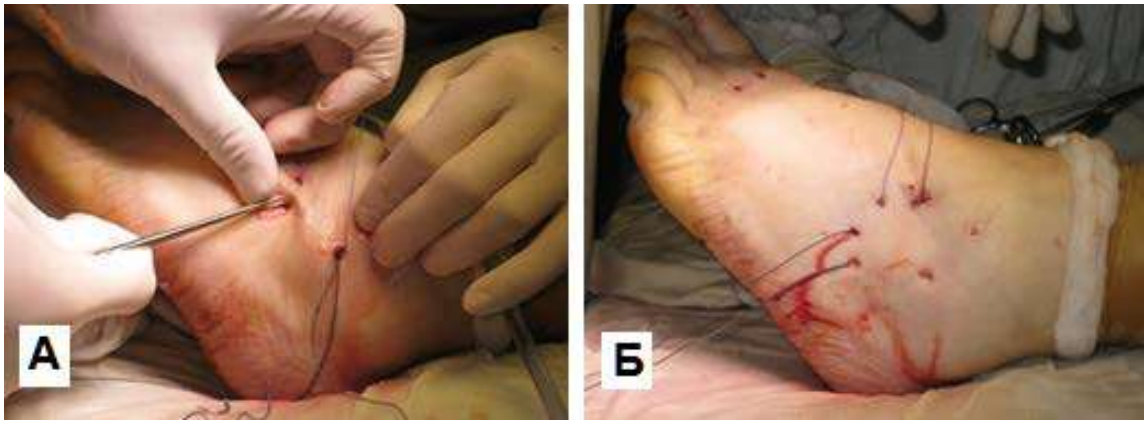


Рис. 2. Подкожное протаскивание ниток

Итого получаются 4 нити, которые проведены перкутанно под передней-таранно-малоберцовой связкой и образуется своеобразная «арка». Далее эти нити подкожно, но над связкой проводятся обратно с помощью зажима или иглы Дешана (рис. 3-а, б).

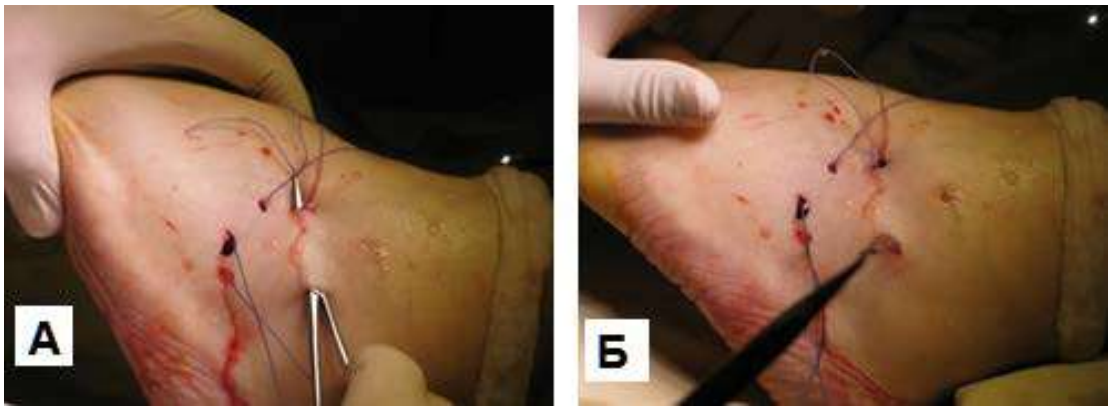


Рис. 3. Обратное протаскивание ниток над связкой

После этого стопе дается максимальное вальгусное положение и завязывается узел, в результате чего связка и порция нижнего удерживателя сухожилий разгибателей стопы «подтягивается» и прижимается к своему месту прикрепления (рис. 4-а, б).

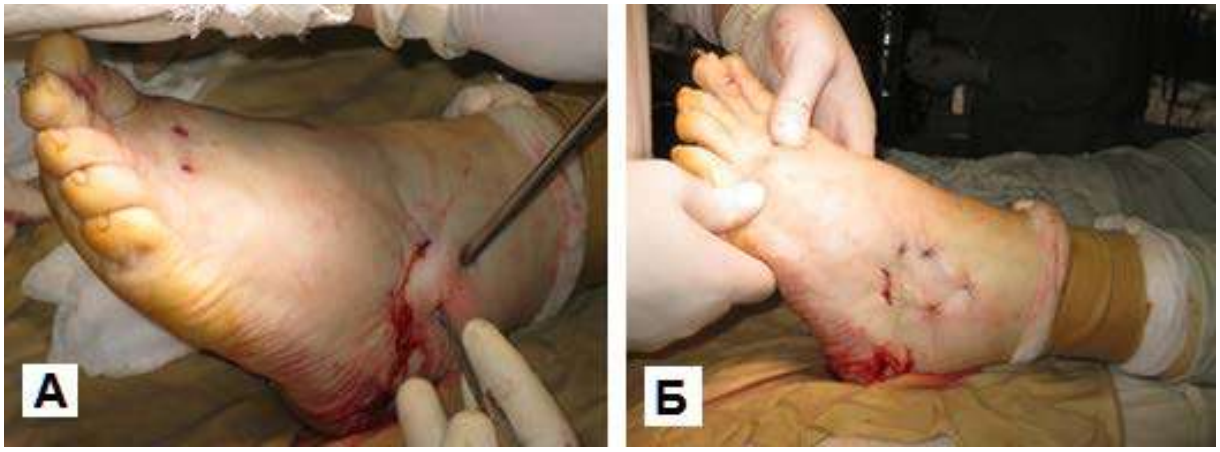


Рис. 4. Завязывание узлов

В последующем проверяется жесткость фиксации артроскопически и визуально. Визуально при натягивание узлов наблюдается пронация стопы. После проводится артроскопическая ревизия и проверяется прилегание рубцового конгломерата связки к обработанному участку передней поверхности наружной лодыжки. Далее накладываются швы на кожу.

При модифицированный методике использовались титановые анкерные фиксаторы «FASTIN® RC Dual». Интраоперационно при помощи ЭОПа контролировалось проведение фиксатора (рис. 5-а, б).

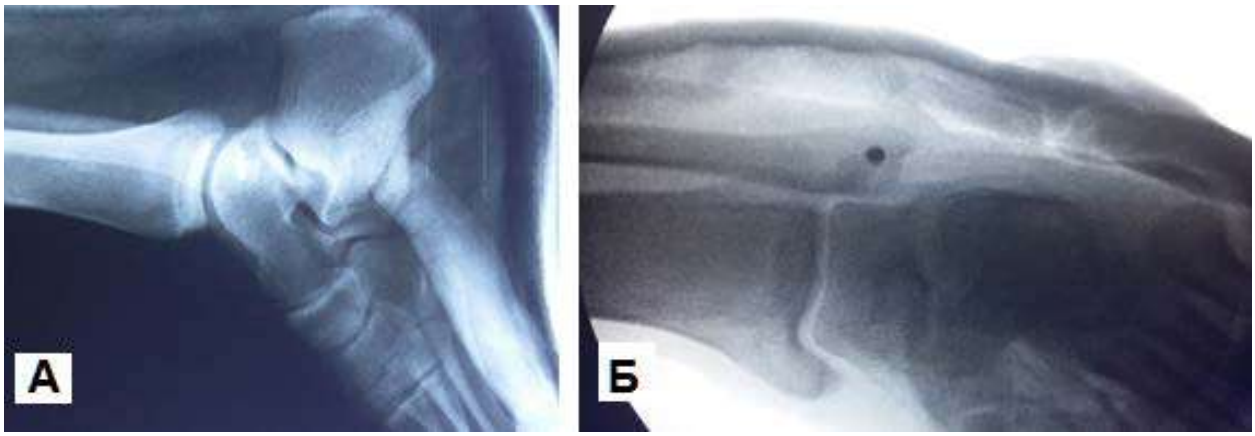


Рис. 5. Рентген контроль

При стандартной методике Артрекса используются фиксаторы Arthrex-SutureTak® (2-3шт.) Они состоят из биокомпозитного материала, поэтому проведения анкеров контролируется только при помощи артроскопа.

В послеоперационном периоде производилась гипсовая фиксация голеностопного сустава на 3 нед. как при стандартной методике, так и при модифицированной. Далее производится постепенная разработка движений в суставе. После трех недель рекомендовано посещение занятий ЛФК. Полные физические нагрузки рекомендовано не раньше чем через 6 мес. после операции [20, 24].

Оценка эффективности оперативного лечения проводилась через год после операции (табл. 2). Была использована классификация «Американского Ортопедического Общество Стопы и Голеностопного Сустава (AOFAS)», которая включает в себя как объективные, так и субъективные параметры (100 бальная система) [24, 25].

Таблица 2. Отдаленные результаты (через год)

| Характеристика техники операции и пола больных | Оценка результатов лечения больных | | | |
|---|---|---|---|---|
| | Отличные (95-100) | Хорошие (75-94) | Удовлетворительные (51-74) | Неудовлетворительные (0-50) |
| Стандарт «ArthroBrostrum» | 7 (38,89%) | 6(30,00%) | 3 (16,67%) | 2 (11,11%) |
| Методика 1 имплантом | 9 (45,00%) | 7(35,09%) | 3 (15,00%) | 1 (5,00%) |

Неудовлетворительный результат у троих пациентов. При стандартном «ArthroBrostrum»-е в одном случае при установке 2-го анкера произошел краевой перелом наружной лодыжки. Из-за малых размеров отломка было решено удалить фрагмент и переставить анкер. Несмотря на исправления интраоперационного осложнения отдалённые результаты были неудовлетворительные. В остальных 2-х случаях (тоже по стандартной методике) были воспаления в виде лигатурных свищей через 2 и через 3 нед. Было выполнено удаление узлов и фиксация в гипсовой лонгете.

## Обсуждение результатов операции

Результаты проведенного исследования показали, что артроскопическое вмешательство при хронической наружной нестабильности голеностопного сустава при неэффективном консервативном лечении является оптимальным методом лечения. Согласно исследованию, сообщают Baumhaer и O' Brein [13], метод стабилизации, несмотря на известную субъективность, должен идти от простого физиологичного восстановительного к более сложному реконструктивному. Исходя из этого, сначала следует отдавать предпочтение малоинвазивным восстановительным операциям с использованием местных тканей . Реконструктивные инвазивные варианты с использованием пластики различных тканей, таких как сухожилие малоберцовой мышцы, ахиллово и др. свободного аутотрансплантата, целесообразно использовать для случаев тотальной наружной нестабильности и в качестве повторных операций при рецидивах. Несмотря на высокий уровень успеха при неанатомической реконструкции есть и технические недостатки, такие как ограничение движения и болезненность в подтаранном суставе после пересадки сухожилия, меняется биомеханика походки. Высокий уровень физической активности, особенно профессиональной характер, повышает вероятность рецидива нестабильности, что выглядит очевидным, но настоящий момент является статистически обоснованным [1-13].

Для исследования были выбраны пациенты исключительно с разрывом передней-таранно-малоберцовой связки для получения объективных послеоперационных данных. Поскольку данная методика неэффективна при разрывах нескольких связок (задняя таранно-малоберцовая , пяточно-малоберцовая).

В нашем исследовании интраоперационно наблюдалась практически одинаковое состояние повреждений передней таранно-малоберцовой связки у пациентов с фиксацией и без фиксации.

Как показали наблюдения для выполнение операции по модифицированной методике потребовалось меньше времени чем при стандартной методик(1 час по стандартной и 40 мин. – по авторской методике). Как субъективно, так и объективно в послеоперационном периоде наблюдалась положительная динамика по обоим методикам. Обе группы проходили одинаковую реабилитацию с постепенным увеличением объема движений. У пациентов, прооперированных по авторской методике, учитывая малую травматизацию субъективно наблюдался мене выраженных болевой синдром.

Учитывая то, что при модифицированный методике использовались титановые анкерные фиксаторы «FASTIN® RC Dual» представилось возможность интраоперационно при помощи ЭОПа контролировать проведения винтов. Что дало преимущество свезти к минимуму риски осложнений проведения анкерных винтов (краевые переломы, перфорация винтом)

## Заключение

У большинства пациентов в послеоперационном периоде наблюдается полное восстановление функций голеностопного сустава, как при треханкерной методике, так и с одним анкерным винтом. На рентгенограммах отмечается устранение подвывиха таранной кости. Благодаря оперативному лечению после окончание срока реабилитации пациенты могут вернутся к обычному образу жизни, как к физической работе, так и к спорту. Эндоскопическая техника имеет ряд преимуществ, такие как малые сроки реабилитации, функциональное послеоперационное лечение можно выполнять в амбулаторных условиях, отличное заживление послеоперационных ран, малые сроки реабилитации, а также косметический эффект. Исходя из наблюдения видно, что получились примерно одинаковые результаты. Преимущество описанной методики, в первую очередь, это малая травматизация кости. Вместо 3 отверстий делается одно, тем самым снижая к минимуму риск возникновения краевых переломов и прорезывания винтов. Также при такой методике сокращается время операции и, что немало важно, сокращается материальная стоимость операции.

## Литература (references)

1. Головня Д.В. Переломы костей, образующих голеностопный сустав у детей: Дис. ... канд. мед. - 14.00.35. – М., 2002– - 168 с.
2. Baert A., Reiser M. Sports Injuries in Children and Adolescents. Heidelberg: Springer. – 2011. – P. 219-230.
3. Malliaropoulos N., Papacostas E., Papalada A., Maffulli N. Acute lateral ankle sprains in track and field athletes: an expanded classification // Foot and ankle clinics. – 2006. – N11. – P. 497-507.

4. David R. Richardson. Acute ligamentous injuries // S. Terry Canale& James H. Beaty; Campbell's Operative Orthopedics Volume Three: St. Louis et al. – Mosby, 1998. – P. 2353-2372.
5. Polzer H., Kanz K.G., Prall W.C. et al. Treatment of acute ankle injuries: development of an evidence-based algorithm // Orthopedicreviews. – 2012. – N4. – P. 22-32.
6. Миронова З.С. Диагностика, лечение и профилактика микротравм у спортсменов // Труды международного конгресса по спортивной медицине.– М., 1959. – С. 424-425.
7. Миронова З.С., Морозова Е.М. Спортивная травматология. – М.: Физкультура и спорт, 1976. – 152 с.
8. Миронова З.С., Попова Н.А. Повреждения голеностопного сустава при занятии спортом. Теория и практика физической культуры. – 1970. – №8. – С. 72-73.
9. Frigg A., Frigg R., Hintermann B., Barg A., Valderrabano V. The biomechanical influence of tibio-talar containment on stability of the ankle joint // Knee surgery, sports traumatology, arthroscopy. – 2007. – N15. – P. 1355-1362.
10. Hirose K., Murakami G., Minowa T. et al. Lateral ligament injury of the ankle and associated articular cartilage degeneration in the talocrural joint: anatomic study using elderly cadavers // Journal of orthopaedic science. – 2004. – N9. – C. 37-43.
11. Valderrabano V., Horisberger M., Russell I. et al. Etiology of ankle osteoarthritis // Clinical orthopaedics and related research. – 2009. – N467. – P. 1800-1806.
12. Анкин Л.Н. К вопросу о дифференциальной диагностике и лечении разрывов и растяжений связочного аппарата голеностопного сустава: Дис. … канд. мед. наук. – Архангельск, 1968. – 123 с.
13. Магомедов Х.Ш. Острые повреждения капсульно-связочного аппарата голеностопного сустава. Диагностика, лечение: Дис. ... канд. мед. – М., 1988. – 158 с.
14. Баднин И.А. Повреждения стоп, голеностопного и коленного сустава у артистов балета: Дис. … канд. мед .наук. – М., 1978. – 140 с.
15. Trevino S.G., Davis P., Hecht P.J. Management of acute and chronic lateral ligament injuries of the ankle // The Orthopedic clinics of North America. – 1994. – N25. - P. 1-16.
16. Freeman M.A. Instability of the foot after injuries to the lateral ligament of the ankle // The Journal of bone and joint surgery. – 1965. – N47. – P. 669-677.
17. Freeman M.A., Dean M.R., Hanham I.W. The etiology and prevention of functional instability of the foot // The Journal of bone and joint surgery. – 1965. – N47. – P. 678-685.
18. Bernier J.N., Perrin D.H., Rijke A. Effect of unilateral functional instability of the ankle on postural sway and inversion and eversion strength // Journal of athletic training. – 1997. – N32. – P. 226-232.
19. Konradsen L., Voigt M. Inversion injury biomechanics in functional ankle instability: a cadaver study of simulated gait // Scandinavian journal of medicine and science in sports. - 2002. - №12. - С. 329-336.
20. Шишка И.В., Головаха М.Л., Красноперов С.Н. Оперативное лечение повреждений капсульно-связочного аппарата латерального отдела голеностопного сустава // Ортопедия, травматология и протезирование. – 2012. - №1. – С. 111-116.
21. Jorge Acevedo. Mini-Incision Brostrom utilizing Arthrex® Brostrom Repair System. Breakthroughsinfoot&Ankletechnology: Summer, 2015. – P. 12.
22. Yoo J., Yang E.J. Clinical results of an arthroscopic modified Brostrom operation with and without an internal brace // Official Journal of the Italian Society of Orthopaedics and Traumatology. – 2016. – V. 17. – P. 1590-9921.
23. Daniel R. Stephenson, Timothy P. Charlton, David B. Thordarson. Ankle Instability. International Advances in Foot end Ankle Surgery // Springer. – 2012. – P. 169-177.
24. Karlsson J., Peterson L. Evaluation of ankle and joint function: the use of a scoring scale // The Foot. - 1991. – N1. – P. 15-19.
25. Judith F. Baumhauer, Todd O'Brien // J. Athl. Train. – 2002. – V. 37(4). – P. 458-462.
26. Peter B. Maurus, Gregory C. Berlet. Arthroscopic Repair of Chronic Ankle Instability. Minimally Invasive Surjery in Orthopaedics. – SpringerNew York USA, 2010. – P. 25-26.
27. Leyes M., Hersch J., Sferra .J. Arthroscopic identification of the anterior talofibular ligament. AOSSM, Orlando, FL. – 2002.