© CC А. Л. Левчук, Ю. М. Стойко, О. Ю. Сысоев, 2021
УДК 617.55-089.844] : 616.98 -08.835.12
DOI: 10.24884/0042-4625-2021-180-4-35-40

ОЦЕНКА ЭФФЕКТИВНОСТИ МЕТОДА ЛОКАЛЬНОГО ОТРИЦАТЕЛЬНОГО ДАВЛЕНИЯ В КОМПЛЕКСНОМ ЛЕЧЕНИИ ПАЦИЕНТОВ С ИНФИЦИРОВАННЫМИ СЕТЧАТЫМИ ЭНДОПРОТЕЗАМИ ПЕРЕДНЕЙ БРЮШНОЙ СТЕНКИ

А. Л. Левчук, Ю. М. Стойко, О. Ю. Сысоев*

Федеральное государственное бюджетное учреждение «Национальный медико-хирургический центр имени Н. И. Пирогова» Министерства здравоохранения Российской Федерации, Москва, Россия

Поступила в редакцию 29.06.2021 г.; принята к печати 20.10.2021 г.

ВВЕДЕНИЕ. Раневые осложнения после установки различных имплантов передней брюшной стенки после грыжесечений составляют до 15 % от всех госпитализаций в стационар с гнойно-септическими заболеваниями. Их лечение нередко сопровождается высокой частотой эксплантации сетчатого эндопротеза с риском рецидива грыж у этой категории больных.

ЦЕЛЬ. Улучшение результатов хирургического лечения пациентов с инфицированными имплантами передней брюшной стенки после грыжесечения на основании применения метода локального отрицательного давления, с оценкой его эффективности.

МЕТОДЫ И МАТЕРИАЛЫ. Проведен ретроспективный анализ результатов лечения пациентов с инфицированными эндопротезами передней брюшной стенки (n=68). С целью сравнения сформированы две однородные репрезентативные группы пациентов, которым проводили адекватную хирургическую обработку гнойного очага с эмпирической антибактериальной терапией. Пациентам основной группы (n=38) местную терапию осуществляли методом локального отрицательного давления, в контрольной группе (n=30) проводили традиционную местную терапию. Оценку результатов лечения осуществляли по ряду критериев: течение системной воспалительной реакции, динамика репаративных процессов в ране передней брюшной стенки, оценка клинических исходов лечения пациентов.

РЕЗУЛЬТАТЫ. Применение вакуум-терапии сопровождалось положительным эффектом на течение системной воспалительной реакции, стимуляцию репаративных процессов в ране за счет быстрой элиминации бактериальных агентов из полости раны (p=0,003), а также существенной ретракцией раневой полости (p=0,004) по сравнению с традиционными методами лечения ран. Пациенты из основной группы имели более благоприятные исходы лечения в виде сокращения сроков госпитализации (p=0,005) и числа оперативных вмешательств (p=0,003). Благодаря методу локального отрицательного давления удалось сохранить импланты у 30 (78,9 %) пациентов из 38 с инфицированными сетчатыми эндопротезами передней брюшной стенки, что предотвратило формирование рецидива грыж и помогло избежать повторных операций у этих больных.

ЗАКЛЮЧЕНИЕ. Использование локального отрицательного давления является безопасной и эффективной методикой лечения ран передней брюшной стенки с инфицированными сетчатыми имплантами после герниопластик.

Ключевые слова: *герниопластика, сетка, инфицированный эндопротез, биопленка, локальное отрицательное давление*

Для цитирования: Левчук А. Л., Стойко Ю. М., Сысоев О. Ю. Оценка эффективности метода локального отрицательного давления в комплексном лечении пациентов с инфицированными сетчатыми эндопротезами передней брюшной стенки. *Вестник хирургии имени И. И. Грекова*. 2021;180(4):35–40. DOI: 10.24884/0042-4625-2021-180-4-35-40.

*** Автор для связи:** Олег Юрьевич Сысоев, ФГБУ «Национальный медико-хирургический Центр имени Н. И. Пирогова» Минздрава России, 105203, Россия, Москва, ул. Нижняя Первомайская, д. 70. E-mail: spirit1093@yandex.ru.

EVALUATION OF THE EFFECTIVENESS OF NEGATIVE PRESSURE WOUND THERAPY IN THE COMPLEX TREATMENT OF PATIENTS WITH INFECTED MESH ENDOPROSTHESES OF THE ANTERIOR ABDOMINAL WALL

Aleksandr L. Levchuk, Yurij M. Stoiko, Oleg Yu. Sysoev*

Pirogov National Medical and Surgical Center, Moscow, Russia

Received 29.06.2021; accepted 20.10.2021

INTRODUCTION. Wound complications after the placing of various implants of the abdominal wall after hernia repair account for up to 15 % of all hospitalizations with purulent diseases. Their treatment is often accompanied by a high frequency of explantation of a mesh endoprosthesis with a risk of recurrent hernias in this category of patients.

The OBJECTIVE of the study was to improve the results of surgical treatment of patients with infected implants of the abdominal wall after herniaplasty based on the assessment of the effectiveness of the negative pressure wound therapy (NPWT).

METHODS AND MATERIALS. A retrospective analysis of the treatment results of patients with infected mesh endoprostheses of the anterior abdominal wall (n=68) was carried out. We formed for comparison two homogeneous representative groups of patients, who underwent adequate debridement of a purulent wound with empirical antibiotic therapy. Patients from the study group (n=38) received local therapy using NPWT, patients from the control group (n=30) received traditional local therapy. The evaluation of the treatment results was carried out according to a number of criteria: the course of the systemic inflammatory reaction, the dynamics of reparative processes in the wound of the anterior abdominal wall, evaluation of the clinical outcomes of treatment of patients.

RESULTS. The use of vacuum therapy was accompanied by a positive effect on the course of the systemic inflammatory reaction, stimulation of reparative processes in the wound due to the rapid elimination of bacterial agents from the wound cavity (p= 0.003), as well as significant retraction of the wound cavity (p=0.004) compared to traditional methods of wound treatment. Patients from the study group had more favorable treatment outcomes such as a reduction in the duration of hospitalization (p=0.005) and the number of surgical interventions (p=0.003). Due to the NPWT, it was possible to save implants in 30 patients out of 38 (78.9%) with infected mesh endoprostheses of the anterior abdominal wall, which prevented the formation of recurrent hernias and helped to avoid reoperations in this category of patients.

CONCLUSION. The use NPWT is a safe and effective method for treating wounds of the anterior abdominal wall with infected mesh endoprostheses after hernioplasty.

Keywords: *hernioplasty, mesh, infected endoprosthesis, biofilm, negative pressure wound therapy (NPWT)*

For citation: Levchuk A. L., Stoiko Yu. M., Sysoev O. Yu. Evaluation of the effectiveness of negative pressure wound therapy in the complex treatment of patients with infected mesh endoprostheses of the anterior abdominal wall. *Grekov's Bulletin of Surgery*. 2021;180(4):35–40. (In Russ.). DOI: 10.24884/0042-4625-2021-180-4-35-40.

* **Corresponding author:** Oleg Yu. Sysoev, Pirogov National Medical and Surgical Center, 70, Nizhnyaya Pervomayskaya str., Moscow, 105203, Russia. E-mail: spirit1093@yandex.ru.

Введение. Хирургическая инфекция до сих пор остается одной из актуальных проблем, требующих привлечения значительных ресурсов. До 40 % пациентов, госпитализируемых в хирургический стационар, поступают с гнойными заболеваниями [1]. Совершенствование синтетических материалов и методов оперативных вмешательств по поводу грыж передней брюшной стенки привело к снижению частоты инфекционных осложнений в послеоперационном периоде [2]. Однако раневые осложнения после установки различных имплантов все еще составляют до 15 % от всех госпитализаций в стационар с гнойно-септическими заболеваниями [2]. Основными современными методами лечения данной категории пациентов в настоящее время являются адекватная хирургическая обработка и дренирование раны, эмпирическая антибактериальная терапия, применение местных антисептиков [3]. Лечение этой группы больных нередко сопровождается неудовлетворительными результатами [4, 5]. Трудности в лечении раневой инфекции приводят к необходимости удаления сетчатого импланта, что сопровождается высокой частотой рецидива грыж, требующих повторных госпитализаций и увеличивающих риск повторных инфекционных осложнений [6].

Сложность лечения этой категории больных заключается в элиминации бактериальных агентов из полости раны. Присутствие сетчатого импланта в ране передней брюшной стенки является хорошим субстратом для микроорганизмов. Находясь в порах сетчатого импланта, бактерии недоступны для иммунной системы организма [7]. Важной проблемой является неадекватная антибактериальная терапия, которая способствует появлению полирезистентных штаммов бактерий [8]. В условиях инородного материала в ране образуется особый конгломерат микроорганизмов – биопленки. Биопленка обеспечивает дополнительную защиту бактериальных колоний от воздействия антибактериальных препаратов и иммунной системы [9].

Наиболее эффективным современным методом лечения гнойных ран является применение локального отрицательного давления [10]. Немногочисленные исследования показывают высокую его эффективность в лечении гнойно-воспалительных заболеваний с инфицированными эндопротезами передней брюшной стенки [11, 12]. Вакуум-терапия демонстрирует многообещающие результаты в отношении биопленок, предотвращая их формирование и способствуя их разрушению [13].

Цель исследования – улучшить результаты хирургического лечения пациентов с инфицированными имплантами передней брюшной стенки после грыжесечения путем применения метода локального отрицательного давления.

Методы и материалы. Выполнен ретроспективный анализ результатов лечения 68 пациентов с инфицированными сетчатыми эндопротезами передней брюшной стенки после герниопластик. Больные проходили лечение в ФГБУ «НМХЦ им. Н. И. Пирогова» Минздрава России в период с 2016 по 2020 г. Критериями включения пациентов в исследование были наличие инфицированного импланта передней брюшной стенки после герниопластики, а также размеры раны более 2 см. Пациенты были разделены на две однородные репрезентативные группы. Оперативное вмешательство заключалось в адекватной хирургической обработке гнойного очага и включало в себя иссечение и удаление нежизнеспособных тканей, вскрытие и дренирование затеков и карманов, промывание раневой полости растворами антисептиков (полигексанид). В послеоперационном периоде проводили эмпирическую антибактериальную терапию: Амоксиклав 1000 мг 3 раза в день внутривенно. В основной группе (n=38) местное лечение ран осуществляли методом локального отрицательного

давления. VAC-терапию проводили аппаратом Suprasorb CNP2 компании *Lohmann & Rauscher* (*L&R*) в постоянном режиме с отрицательным давлением 125 мм рт. ст. (*рис. 1; 2*). Перевязку пациентов с оценкой состояния раны осуществляли 1 раз в 3 суток.

Клиническую эффективность оценивали на основании местных признаков заживления раны по данным лучевых методов исследования (ультразвуковое исследование, магнитно-резонансная томография, компьютерная томография), бактериологической идентификации, а также динамики маркёров воспалительной реакции.

В контрольной группе проводили традиционную местную терапию, включающую в себя ежедневные перевязки с обработкой раны растворами йодофоров (97 %). Во время вторичной хирургической обработки принимали решение о частичной или полной эксплантации сетчатого эндопротеза. Показаниями для полной эксплантации сетчатого импланта являлись миграция сетчатого импланта, тяжелое состояние пациента (больше 9 баллов по шкале SOFA), неэффективность проводимой терапии в течение 6 суток.

Сбор и анализ данных осуществляли в электронных таблицах «Microsoft Office Excel 2007». Статистическую обработку полученных данных производили в программе «Statistica 12.5» компании *StatSoft Russia*.

Результаты. У всех наблюдаемых пациентов отмечалась системная воспалительная реакция. Выраженность ее оценивали по уровню лейкоцитов и температуре тела. В ходе динамического наблюдения средний уровень лейкоцитов в основной группе сокращался: на 6-е сутки – до ($10{,}8\cdot10^9\pm2{,}5$/л), на 12-е сутки – до ($8{,}47\cdot10^9\pm1{,}3$/л). В контрольной группе средний уровень лейкоцитов на 6-е сутки достигал ($11{,}4\cdot10^9\pm2{,}1$/л), на 12-е сутки – ($9{,}3\cdot10^9\pm1{,}2$/л). Средняя температура тела пациентов в основной группе на 6-е сутки достигала нормальных значений. Средняя температура тела пациентов из контрольной группы на 6-е сутки достигала (37±0,55) °С.

Одним из основных показаний к эксплантации сетчатого эндопротеза являлось нарастание системной воспалительной реакции, которая влекла за собой органную недостаточность и септическое состояние. Вскрытие и санацию гнойного очага приводили к снижению системной воспалительной реакции к 6-м суткам заболевания, при этом не было статистически значимых различий в наблюдаемых группах как по уровню температуры ($p=0{,}74$), так и по уровню лейкоцитов ($p=0{,}27$). На 6-е сутки послеоперационного периода у пациентов в основной группе уровень лейкоцитов был ниже ($p=0{,}0007$), что говорит о достоверно значимом влиянии локального отрицательного давления на системную воспалительную реакцию.

В обеих группах на фоне проводимой антибиотикотерапии в комплексе с местной терапией отмечалось снижение бактериальной нагрузки на рану. Средняя контаминированность ран у пациентов в основной группе к 6-м суткам снизилась до (3,69±1,08) КОЕ/г, к 12-м суткам – до (2,13±1,26) КОЕ/г и к 18-м суткам – (0,83±0,78) КОЕ/г. Снижение обсемененности ран в контрольной группе протекало медленнее: к 6-м суткам – (3,96±1,12) КОЕ/г, к 12-м суткам – (2,9±1,21) КОЕ/г и к 18-м суткам – (1,23±0,89) КОЕ/г.

Рис. 1. Аппарат Suprasorb CNP2, создающий отрицательное давление
Fig. 1. Suprasorb CNP2 negative pressure device

Рис. 2. VAC-система в ране передней брюшной стенки с инфицированным эндопротезом после выполнения герниопластики по поводу вентральной грыжи
Fig. 2. VAC-system in the anterior abdominal wall wound with infected mesh endoprosthesis after ventral hernia repair

Средняя площадь раны в обеих группах также сокращалась (*рис. 3*). В основной группе на фоне действия локального отрицательного давления на 6-е сутки средняя площадь раны составила (127,7±74,7) см^2, на 12-е сутки – (108,2±70,4) см^2. В контрольной группе процесс ретракции раны протекал значительно медленнее с первых дней лечения. Площадь раны в контрольной группе на 6-е

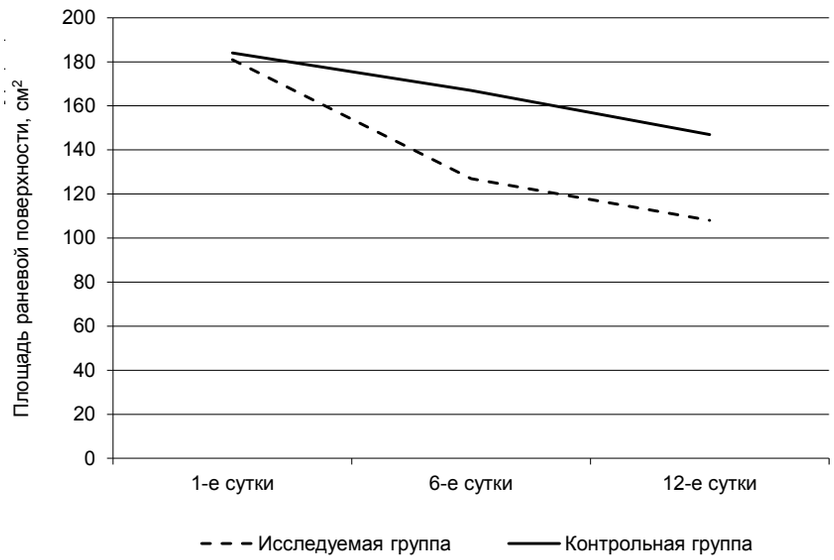

Рис. 3. Динамика средней площади раневой поверхности в наблюдаемых группах
Fig. 3. Dynamics of the average area of the wound surface in the observed groups

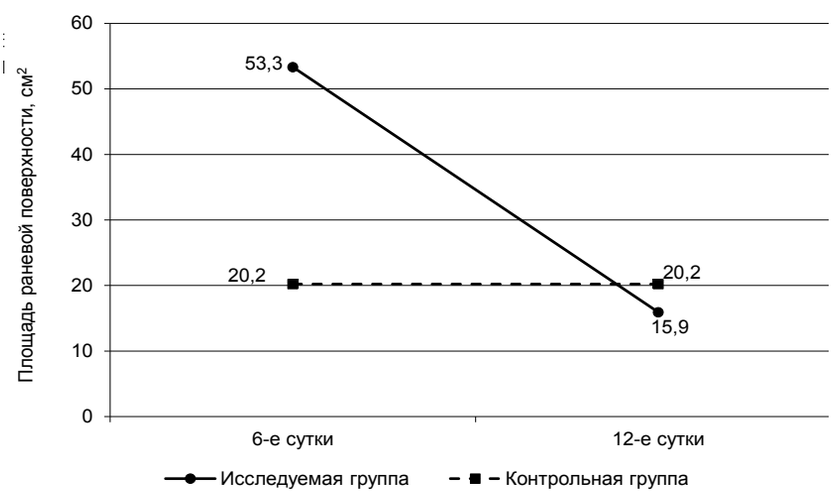

Рис. 4. Темпы изменения средней площади раневой поверхности в наблюдаемых группах (см²)
Fig. 4. The rate of change in the average area of the wound surface in the observed groups (cm²)

сутки составила (167,8±81,4) см², на 12-е сутки – (147,5±75,8) см².

На протяжении периода лечения у всех пациентов в наблюдаемых группах отмечалось снижение бактериальной нагрузки на раневую поверхность. Проводимая местная терапия оказывала влияние на снижение обсемененности ран как в основной, так и контрольной группе ($p < 0{,}004$). В первые 6 суток статистически значимой разницы между группами не было ($p=0{,}003$). Это может быть связано с ранней и адекватной санацией гнойного очага при первичной хирургической обработке. С 6-х суток в основной группе наблюдался значительный рост деконтаминации раневой поверхности по сравнению с контрольной группой ($p=0{,}003$). Подобный эффект был обусловлен постоянным дренированием раневой поверхности и разрушением биопленок на поверхности эндопротеза передней брюшной стенки. Несмотря на проводимую антибактериальную терапию, к 18-м суткам в контрольной группе уровень контаминированности ран оставался достаточно высоким, что также может быть связано с биопленкообразованием на поверхности импланта. Местное лечение ран у всех пациентов, несомненно, оказывало положительное влияние на размер и площадь раневой поверхности ($p=0{,}002$). Уже на 6-е сутки отмечалась статистически значимая ретракция раневой поверхности в основной группе, создаваемая локальным отрицательным давлением за счет макродеформации ($p=0{,}004$). На 12-е сутки отмечалась тенденция к сокращению площади раны ($p=0{,}002$). За 12 суток в основной группе площадь раны

Сравнительный анализ хирургических вмешательств у пациентов с инфицированными имплантами передней брюшной стенки

Comparative analysis of surgical interventions in patients with infected mesh endoprostheses of the anterior abdominal wall

Хирургическое вмешательство	Основная группа, n	Контрольная группа, n
Вторичная хирургическая обработка ран передней брюшной стенки	(1,3±0,35)	(3,1±0,8) (p=0,001)
Закрытие раны с наложением вторичных швов	(0,84±0,47)	(0,4±0,6) (p=0,001)
Эксплантация сетчатого эндопротеза	(0,15±0,2)	(0,6±0,15) (p=0,001)

сократилась в среднем на (57,1±8,1) %, что позволило наложить вторичные швы на рану без излишнего натяжения. При этом более значимый эффект достигался при наличии ран передней брюшной стенки с бóльшей площадью – (65±7,4) %, по сравнению с маленькими ранами – (35±5,2) %. Наибольший темп сокращения площади раны наблюдался в первые 6 суток – (70,1±13,8) %, в позднем периоде эта разница снижается – (30,7±12,4) % (*рис. 4*).

Обсуждение. Таким образом, применение локального отрицательного давления приводит к более быстрому очищению и заживлению гнойных ран, чем традиционная местная терапия, у пациентов с инфицированными сетчатыми эндопротезами передней брюшной стенки. Несмотря на малую выборку пациентов в основной группе (n=38) и в контрольной группе (n=30), заживление ран было статистически значимо быстрее в основной группе (p=0,003). Медиана времени, необходимого для санации раны до состояния возможности наложения вторичных швов, в группе с вакуум-терапией составила 18 суток. Для сравнения, у пациентов, получавших традиционную местную терапию, это время составило 28 суток.

За время госпитализации в наблюдаемых группах было выполнено 166 оперативных вмешательств. В основной группе – 76 (45,7 %) оперативных вмешательств и 90 (54,3 %) в контрольной группе. В основной группе вторичную хирургическую обработку раны передней брюшной стенки применяли 38 (23 %) раз, в контрольной – 72 (43,4 %) раза. На остальные 38 (23 %) операций в основной группе и 18 (10,8 %) в контрольной группе пришлось выполнение вторичной хирургической обработки раны с наложением вторичных швов. В среднем на 1 пациента в основной группе приходилось (2,1±0,4) оперативного вмешательства, из них (1,3±0,35) – на санирующие операции и (0,84±0,47) на закрытие раны вторичными швами. В контрольной группе на 1 пациента в среднем приходилось (4,2±0,9) оперативного вмешательства, из них (3,1±0,8) – на санирующие операции и (0,4±0,6) – на закрытие раны вторичными швами (*таблица*). В основной группе удалось сохранить сетчатый эндопротез у 30 (78,9 %), частичная эксплантация произведена у 4 (10,5 %) и у 2 (5,26 %) пациентов – полная эксплантация сетчатого материала. В контрольной группе отмечалось увеличение числа эксплантаций сетчатого эндопротеза передней брюшной стенки: у 12 (40 %) пациентов выполнена полная эксплантация сетчатого эндопротеза, частичная эксплантация – у 6 (20 %) пациентов. Сетчатый имплант в контрольной группе сохранен лишь у 12 (40 %) пациентов.

В среднем пациенты из основной группы провели в условиях стационара (26,9±3) суток. Длительность стационарного лечения в контрольной группе составила (35,2±6,2) суток.

Во всех группах на госпитальном этапе лечения пациентов летальных исходов не было. Раны заживали вторичным натяжением после их ушивания с образованием плотного послеоперационного рубца.

Заключение. VAC-терапия является современным эффективным методом лечения. После адекватной первичной хирургической обработки инфицированных ран передней брюшной стенки с сетчатыми эндопротезами удается добиться более быстрого выздоровления пациентов. Воздействие локального отрицательного давления ускоряет раневые процессы, способствует более интенсивной деконтаминации раны, что благоприятно влияет как на местное заживление ран, так и на течение системной воспалительной реакции. Вакуум-терапия позволила избежать удаления инфицированных имплантов передней брюшной стенки у 78,9 % пациентов, тем самым снижая риск возникновения рецидива грыж живота, что позволяет избежать повторных оперативных вмешательств у данной категории больных. Сокращение сроков госпитализации и числа оперативных вмешательств благоприятно сказывается на качестве жизни пациентов.

Конфликт интересов

Авторы заявили об отсутствии конфликта интересов.

Conflict of interest

The authors declare no conflict of interest.

Соответствие нормам этики

Авторы подтверждают, что соблюдены права людей, принимавших участие в исследовании, включая получение информированного согласия в тех случаях, когда оно необходимо, и правила обращения с животными в случаях их использования в работе. Подробная информация содержится в Правилах для авторов.

Compliance with ethical principles

The authors confirm that they respect the rights of the people participated in the study, including obtaining informed consent when it is necessary, and the rules of treatment of animals when they are used in the study. Author Guidelines contains the detailed information.

ЛИТЕРАТУРА

1. Хирургические инфекции кожи и мягких тканей : Российские национальные рекомендации / Б. Р. Гельфанд, В. А. Кубышкин, Р. С. Козлов, Н. Н. Хачатрян. М. : Изд-во МАИ, 2015. 10 с.
2. Dietz U. A., Spor L., Germer C. T. Therapie der Netz(-Implantat)-Infektion [Management of mesh-related infections] // Chirurg. 2011. Vol. 82, № 3. P. 208–217. Doi: 10.1007/s00104-010-2013-4.
3. Sartelli M., Guirao X., Hardcastle T. C. et al. 2018 WSES/SIS-E consensus conference : recommendations for the management of skin and soft-tissue infections // World J. Emerg. Surg. 2018. Vol. 13, № 58. Doi: 10.1186/s13017-018-0219-9.
4. Mesh Infection and Hernia Repair : A Review / B. Pérez-Köhler, Y. Bayon, M. J. Bellón // Surg. Infect. (Larchmt). 2016. Vol. 17, № 2. P. 124–137. Doi: 10.1089/sur.2015.078.
5. Plymale M. A., Davenport D. L., Walsh-Blackmore S. et al. Costs and Complications Associated with Infected Mesh for Ventral Hernia Repair // Surg. Infect. (Larchmt). 2020. Vol. 21, № 4. P. 344–349. Doi: 10.1089/sur.2019.183.
6. Shubinets V., Carney M. J., Colen D. L. et al. Management of Infected Mesh After Abdominal Hernia Repair : Systematic Review and Single-Institution Experience // Ann. Plast. Surg. 2018. Vol. 80, № 2. P. 145–153. Doi: 10.1097/SAP.0000000000001189.
7. Narkhede R., Shah N. M., Dalal P. R. et al. Postoperative Mesh Infection-Still a Concern in Laparoscopic Era // Indian J. Surg. 2015. Vol. 77, № 4. P. 322–326. Doi: 10.1007/s12262-015-1304-x.
8. Christaki E., Marcou M., Tofarides A. Antimicrobial Resistance in Bacteria : Mechanisms, Evolution, and Persistence // J. Mol. Evol. 2020. Vol. 88, № 1. P. 26–40. Doi: 10.1007/s00239-019-09914-3
9. Reśliński A., Dąbrowiecki S., Głowacka K. The impact of diclofenac and ibuprofen on biofilm formation on the surface of polypropylene mesh // Hernia. 2015. Vol. 19, № 2. P. 179–185. Doi: 10.1007/s10029-013-1200-x.
10. Expert Working Group. Vacuum assisted closure : recommendations for use. A consensus document // Int. Wound J. 2008. Vol. 5, № 4. P. 3–19. Doi: 10.1111/j.1742-481X.2008.00537.x.
11. Nobaek S., Rogmark P., Petersson U. Negative Pressure Wound Therapy for Treatment of Mesh Infection After Abdominal Surgery : Long-Term Results and Patient-Reported Outcome // Scand. J. Surg. 2017. Vol. 106, № 4. P. 285–293. Doi: 10.1177/1457496917690966.
12. Prevention and Treatment Strategies for Mesh Infection in Abdominal Wall Reconstruction / A. M. Kao, M. R. Arnold, V. A. Augenstein, B. T. Heniford // Plast Reconstr. Surg. 2018. Vol. 142, № 3. P. 149–155. Doi: 10.1097/PRS.0000000000004871.
13. Ćirković I., Jocić D., Božić D. D. et al. The Effect of Vacuum-Assisted Closure Therapy on Methicillin-Resistant Staphylococcus aureus Wound Biofilms // Adv. Skin. Wound Care. 2018. Vol. 31, № 8. P. 361–364. Doi: 10.1097/01.ASW.0000540070.07040.70.

REFERENCES

1. Gel'fand B. R., Kubyshkin V. A., Kozlov R. S., Hachatryan N. N. Surgical infections of the skin and soft tissues: Russian national guidelines. Moscow, MAI publ., 2015:10. (In Russ.).
2. Dietz U. A., Spor L., Germer C. T. Therapie der Netz(-Implantat)-Infektion [Management of mesh-related infections] // Chirurg. 2011;82(3):208–217. Doi: 10.1007/s00104-010-2013-4.
3. Sartelli M., Guirao X., Hardcastle T. C. et al. 2018 WSES/SIS-E consensus conference: recommendations for the management of skin and soft-tissue infections // World J Emerg Surg. 2018;13(58). Doi: 10.1186/s13017-018-0219-9.
4. Pérez-Köhler B., Bayon Y., Bellón J. M. Mesh Infection and Hernia Repair: A Review. // Surg Infect (Larchmt). 2016;17(2):124–137. Doi: 10.1089/sur.2015.078.
5. Plymale M. A., Davenport D. L., Walsh-Blackmore S. et al. Costs and Complications Associated with Infected Mesh for Ventral Hernia Repair // Surg Infect (Larchmt). 2020;21(4):344–349. Doi: 10.1089/sur.2019.183.
6. Shubinets V., Carney M. J., Colen D. L., Mirzabeigi M. N., Weissler J. M., Lanni M. A., Braslow B. M., Fischer J. P., Kovach S. J. Management of Infected Mesh After Abdominal Hernia Repair: Systematic Review and Single-Institution Experience // Ann Plast Surg. 2018;80(2):145–153. Doi: 10.1097/SAP.0000000000001189.
7. Narkhede R., Shah N. M., Dalal P. R., Mangukia C., Dholaria S. Postoperative Mesh Infection-Still a Concern in Laparoscopic Era // Indian J Surg. 2015;77(4):322–326. Doi: 10.1007/s12262-015-1304-x.
8. Christaki E., Marcou M., Tofarides A. Antimicrobial Resistance in Bacteria: Mechanisms, Evolution, and Persistence // J Mol Evol. 2020;88(1):26–40. Doi: 10.1007/s00239-019-09914-3.
9. Reśliński A., Dąbrowiecki S., Głowacka K. The impact of diclofenac and ibuprofen on biofilm formation on the surface of polypropylene mesh // Hernia. 2015;19(2):179–185. Doi: 10.1007/s10029-013-1200-x.
10. Expert Working Group. Vacuum assisted closure: recommendations for use. A consensus document // Int Wound J. 2008;5(4):3–19. Doi: 10.1111/j.1742-481X.2008.00537.x.
11. Nobaek S., Rogmark P., Petersson U. Negative Pressure Wound Therapy for Treatment of Mesh Infection After Abdominal Surgery: Long-Term Results and Patient-Reported Outcome // Scand J Surg. 2017;106(4):285–293. Doi: 10.1177/1457496917690966.
12. Kao A. M., Arnold M. R., Augenstein V. A., Heniford B. T. Prevention and Treatment Strategies for Mesh Infection in Abdominal Wall Reconstruction // Plast Reconstr Surg. 2018;142(3):149–155. Doi: 10.1097/PRS.0000000000004871.
13. Ćirković I., Jocić D., Božić D. D. et al. The Effect of Vacuum-Assisted Closure Therapy on Methicillin-Resistant Staphylococcus aureus Wound Biofilms // Adv Skin Wound Care. 2018;31(8):361–364. Doi: 10.1097/01.ASW.0000540070.07040.70.

Информация об авторах:

Левчук Александр Львович, доктор медицинских наук, профессор кафедры хирургии с курсом хирургической эндокринологии, главный советник по хирургическим вопросам, Национальный медико-хирургический центр им. Н. И. Пирогова (Москва, Россия), ORCID: 0000-0002-2904-0730; **Стойко Юрий Михайлович**, доктор медицинских наук, профессор, зав. кафедрой хирургии с курсом хирургической эндокринологии, главный специалист по профилю «Хирургия», Национальный медико-хирургический центр им. Н. И. Пирогова (Москва, Россия), ORCID: 0000-0003-3626-1862; **Сысоев Олег Юрьевич**, аспирант кафедры хирургии с курсом хирургической эндокринологии, Национальный медико-хирургический центр им. Н. И. Пирогова (Москва, Россия), ORCID: 0000-0002-5756-7150.

Information about authors:

Levchuk Aleksandr L., Dr. of Sci. (Med.), Professor of the Department of Surgery with the Course of Surgical Endocrinology, Chief Adviser on Surgery, Pirogov National Medical and Surgical Center (Moscow, Russia), ORCID: 0000-0002-2904-0730; **Stoiko Yurij M.**, Dr. of Sci. (Med.), Professor, Head of the Department of Surgery with the Course of Surgical Endocrinology, Chief Specialist on Surgery, Pirogov National Medical and Surgical Center (Moscow, Russia), ORCID: 0000-0003-3626-1862; **Sysoev Oleg Yu.**, Postgraduate Student of the Department of Surgery with the Course of Surgical Endocrinology, Pirogov National Medical and Surgical Center (Moscow, Russia), ORCID: 0000-0002-5756-7150.