29. Исаков И.И., Кушаковский М.С., Журавлева Н.Б. *Клиническая электрокардиография (нарушения сердечного ритма и проводимости): Руководство для врачей.* 2-е изд. Л.: Медицина; 1984.
30. Незлин В.Е., Карпай С.Е. *Анализ и клиническая оценка электрокардиограммы*. М.: Медицина; 1959.

REFERENCES

1. Volkov V.P. Cardiotoxicity of phenothiazine neuroleptics (review of literature). *Psikhiatriya i psikhofarmakoterapiya*. 2010; 12(2): 41—5. (in Russian)
2. Danilov D.S., Khokhlova V.A., Lapina I.A., Danilova L.M. Somatic side effects of modern antipsychotic therapy: development mechanisms, clinical manifestations, a role in restriction of efficiency of treatment of schizophrenia and correction methods. *Rossiyskie meditsinskie vesti*. 2008; 13(3): 23—33. (in Russian)
3. Dzhons P.B., Bakli P.F. *Shizophrenia: Clinical Management.* Moscow: MEDpress-Inform; 2008. (in Russian)
4. Tsygankov B.D., Agasaryan E.T. Analysis of efficiency and safety of modern and classical antipsychotic preparations. *Zhurn. nevrol. i psikhiatr.*. 2010; 110(9): 64—70. (in Russian)
5. Volkov V.P. Clinical characteristic of an antipsychotic cardiomyopathy. In: Volkov V.P. (Ed.). *Actual Problems of Therapeutic Clinic: Collective Scientific Monograph*. Novosibirsk: SibAK; 2013: 94—116. (in Russian)
6. Volkov V.P. Antipsychotic cardiomyopathy: epidemiological and clinical-morphological aspects of a problem. *Psikhiatriya*. 2014; (2): 60—5. (in Russian)
7. Volkov V.S., Volkov V.P. The Dilated cardiomyopathy at patients with schizophrenia. *Ter. arkh*. 2013; 85(10): 43—6. (in Russian)
8. Buckley N.A., Sanders P. Cardiovascular adverse effects of antipsychotic drugs. *Drug Safety*. 2000; 23: 215—28.
9. Volkov V.P. Electrocardiographic manifestations of an antipsychotic cardiomyopathy at stages of its morphogenesis. *Verkhnevolzhskiy meditsinskiy zhurnal*. 2012; 10(1): 13—5. (in Russian)
10. Tereshchenko S.N., Dzhaiani N.A. Dilated cardiomyopathy today. *Zhurnal Serdechnaya nedostatochnost'*. 2001; 3(2): 58—60. (in Russian)
11. Volkov V.P. Features of the electrocardiogram at a phenothiazine cardiomyopathy. *Klin. med*. 2011; (4): 27—30. (in Russian)
12. Gurevich M.A. Non-coronarogenic myocardial diseases in practical cardiology. *Spravochnik poliklinicheskogo vracha*. 2005; (4): 30—5. (in Russian)
13. De Luna A.B. *The Guide to a Clinical ECG*. Moscow: Meditsina; 1993. (in Russian)
14. Orlov V.N. *The Guide to an Electrocardiography*. Moscow: Meditsinskoe informatsionnoe agentstvo; 1997. (in Russian)
15. Shumakov V.I., Khubutiya M.Sh., Il'inskiy I.M. *Dilated Cardiomyopathy*. Tver': Triada; 2003. (in Russian)
16. Volkov V.P. To a morphogenesis of an antipsychotic cardiomyopathy: morphometric and electrocardiographic correlations. *Sibirskiy meditsinskiy zhurnal (Tomsk)*. 2012; 27(4): 29—33. (in Russian)
17. Avtandilov G.G. *The Introduction to Quantitative Pathological Morphology*. Moscow: Meditsina; 1980. (in Russian)
18. Genkin A.A. *New Information Technology of the Analysis of Medical Data. OMIS Program Complex*. St. Petersburg: Politekhnika; 1999. (in Russian)
19. Gubler E.V. *Computing Methods of the Analysis and Recognition of Pathological Processes*. Leningrad: Meditsina; 1978. (in Russian)
20. Gubler E.V., Genkin A.A. *Application of Nonparametric Criteria of Statistics in Medicobiological Researches.* 2nd Ed. Leningrad: Meditsina; 1973. (in Russian)
21. Zubritskiy A.N. *A Morphometry of Pulmonary Heart at Chronic Nonspecific Diseases of Lungs*. Moscow: Meditsina; 2000. (in Russian)
22. Kakturskiy L.V., Svishchev A.V. Determination of informativity of differences in the mean values in morphometric studies. *Arkh. pat*. 1982; (7): 78—9. (in Russian)
23. Kop'eva T.N., Kakturskiy L.V. Determination of diagnostic informativeness of nonspecific morphological signs. *Arkh. pat*. 1976; (12): 60—3. (in Russian)
24. Kul'bak S. *Theory of Information and Statistics*. Moscow: Nauka; 1967. (in Russian)
25. Zubricky A. The application of informative analysis in clinical pathology. *Scripta periodica*. 2000; 3(1): 51—2.
26. Volkov V.P. Morphometric aspects of chronic heart failure. *Vrach*. 2013; (8): 65—7. (in Russian)
27. Tartakovskiy M.T. Electrocardiography. In: Kassirskiy I.A., (Ed.). *Reference Book on Functional Diagnostics*. Moscow: Meditsina; 1970. (in Russian)
28. Volkov V.P. Morphometric aspects of neuroleptic cardiomyopathy morphogenesis. *Rossiyskiy kardiologicheskiy zhurnal*. 2012; (3): 68—73. (in Russian)
29. Isakov I.I., Kushakovskiy M.S., Zhuravleva N.B. *Clinical Electrocardiography (Violations of a Warm Rhythm and Conductivity): The Management for Doctors*. 2nd Ed. Leningrad: Meditsina; 1984. (in Russian)
30. Nezlin V.E., Karpay S.E. *Analysis and Clinical Assessment of the Electrocardiogram*. Moscow: Meditsina; 1959. (in Russian)

Поступила 15.12.15
Принята в печать 26.01.16

© КОЛЛЕКТИВ АВТОРОВ, 2016
УДК 616.24-007.272-036.12-07

Карнаушкина М.А.[1], Федосенко С.В.[2], Сазонов А.Э.[3], Петров В.А.[1], Арутюнова А.Б.[4], Шухнин С.Е.[5], Огородова Л.М.[1]

КЛИНИКО-ФУНКЦИОНАЛЬНЫЕ ФЕНОТИПЫ ХРОНИЧЕСКОЙ ОБСТРУКТИВНОЙ БОЛЕЗНИ ЛЕГКИХ, ИХ ВЛИЯНИЕ НА ТЯЖЕСТЬ ТЕЧЕНИЯ ЗАБОЛЕВАНИЯ И ПРОГНОСТИЧЕСКОЕ ЗНАЧЕНИЕ ПРИ ОЦЕНКЕ РИСКА ПРОГРЕССИРОВАНИЯ БОЛЕЗНИ

[1]ГБОУ ВПО «Первый Московский государственный медицинский университет им. И.М. Сеченова» Минздрава России, 119991, г. Москва; [2]ГБОУ ВПО «Сибирский государственный медицинский университет» Минздрава России, Томск; [3]ФГБОУ ВО «Московский государственный университет им. М.В. Ломоносова», Москва; [4]Клиническая больница Центросоюза РФ, Москва; [5]ГЛПУ «Поликлиника № 2 Минэкономразвития России», Москва

Для корреспонденции: Карнаушкина Мария Александровна — канд. мед. наук, ассистент каф. госпитальной терапии №2; e-mail: kar3745@yandex.ru

Попытки оптимизации классификации хронической обструктивной болезни легких (ХОБЛ) свидетельствуют о клинической гетерогенности заболевания, а также являются основанием для поиска, особенно на ранних стадиях заболевания, новых фенотипических маркеров, которые помогут врачу прогнозировать тяжесть течения ХОБЛ у конкретного больного. Таким маркером может явиться фенотипирование ХОБЛ с выделением бронхитического, эмфизематозного и смешанного фенотипов. В настоящей работе представлены результаты анализа клинико-функциональных характеристик пациентов с эмфизематозным, бронхитическим и смешанным фенотипами ХОБЛ. Пока-

Clinical Medicine, Russian journal. 2016; 94(8)
DOI 10.18821/0023-2149-2016-94-8-613-619
Original investigations

зано, что они отражают клинико-функциональные особенности течения заболевания, которые могут быть важны для диагностики, определения стратегии лечения и прогнозирования исходов болезни у конкретного больного.

Ключевые слова: хроническая обструктивная болезнь легких; фенотипы, прогрессирование; обострение; коморбидные заболевания.

***Для цитирования*:** Карнаушкина М.А., Федосенко С.В., Сазонов А.Э., Петров В.А., Арутюнова А.Б., Шухнин С.Е., Огородова Л.М. Клинико-функциональные фенотипы хронической обструктивной болезни легких, их влияние на тяжесть течения заболевания и прогностическое значение при оценке риска прогрессирования болезни. *Клин. мед.* 2016; 94 (6): 613—619. DOI 10.18821/0023-2149-2016-94-6-613-619

Karnaushkina M.A.[1], Fedosenko S.V.[2], Sazonov A.E.[3], Petrov V.A.[1], Arutyunova A.B.[4], Shukhnin S.E.[5], Ogorodova L.M.[1]

CLINICO-FUNCTIONAL PHENOTYPES OF CHRONIC OBSTRUCTIVE PULMONARY DISEASE, THEIR INFLUENCE ON THE SEVERITY OF THE DISEASE, AND PROGNOSTIC VALUE FOR RISK EVALUATION

[1]I.M.Sechenov First Moscow State Medical University, Moscow; [2]Siberian State Medical University, Tomsk; [3]M.V.Lomonosov Moscow State University, Moscow; [4]Tsentrosoyuz Clinical Hospital, Moscow; [5]Polyclinic № 2, Ministry of Economical Development, Moscow, Russia

Attempts at optimizing classification of chronic obstructive pulmonary disease (COPD) reflect clinical heterogeneity of this pathology and provide a basis for the search of new phenotypic markers (especially at the early stages of the disease) that could be useful for prognostication of its severity in individual patients. One of the potential makers is phenotyping of COPD with distinguishing bronchitic, emphysemic, and mixed phenotypes. This paper presents results of analysis of functional characteristics of the patients with these phenotypes. They are shown to reflect clinical and functional features of the disease that may be of value for diagnostic purposes, the choice of the treatment strategy and prognosis of the outcome in individual patients.

Keywords: chronic obstructive pulmonary disease; phenotype; progression; exacerbation; comorbidities.

Citation: Karnaushkina M.A., Fedosenko S.V., Sazonov A.E., Petrov V.A., Arutyunova A.B., Shukhnin S.E., Ogorodova L.M. Clinico-functional phenotypes of chronic obstructive pulmonary disease, their influence on the severity of the disease, and prognostic value for risk evaluation. *Klin. med.* 2016; 94 (6): 613—619. DOI 10.18821/0023-2149-2016-94-6-613-619

Correspondence to: KarnaushkinaMariyaAleksandrovna. cand. med. sci., assistant of Dpt. of Hospital Therapy № 2; e-mail: kar3745@yandex.ru

Received 28.12.15
Accepted 26.01.16

Хроническая обструктивная болезнь легких (ХОБЛ) — хроническое воспалительное заболевание легких, характер течения которого на начальных стадиях прогнозировать крайне сложно. По данным GOLD (2014—2015), ХОБЛ для большинства стран служит одной из наиболее частых причин смерти. Согласно прогнозам «Исследования глобального ущерба от заболеваний», ХОБЛ, занимавшая в 1990 г. 6-е место по числу смертей, к 2020 г. уверенно выйдет по этому показателю на 3-е место [1]. В связи с этим выявление прогностических критериев тяжести течения и исхода ХОБЛ на ранних этапах ее развития становится наиболее актуальной проблемой современной медицины [2].

Попытки создания комплексного параметра, который мог бы с большой достоверностью предсказать прогноз течения ХОБЛ, предпринимались неоднократно. Некоторые из них основывались на оценке степени ограничения скорости воздушного потока — объема форсированного выдоха за 1-ю секунду ($ОФВ_1$), однако этот показатель не отражает всей гетерогенности ХОБЛ [3, 4]. Другие попытки создания такого прогностического маркера основывались на интегральной оценке нескольких клинико-функциональных показателей. Например, в действующей сегодня классификации GOLD (2011) в качестве таких показателей использованы степень нарушения функции легких по данным спирометрии, тяжесть симптомов (одышки) и частота обострений [2]. В то же время представленные подходы также не учитывают в полной мере всю совокупность индивидуальных особенностей клинико-функциональной характеристики пациента с ХОБЛ.

В 2012 г. группой экспертов предпринята попытка ввести понятие «фенотип» в качестве персонифицированного критерия для диагностики ХОБЛ, а также для прогнозирования характера течения и прогрессирования заболевания, что потенциально могло бы оптимизировать фармакотерапевтический подход в лечении конкретного пациента. Под фенотипом следует понимать характерные черты или их комбинации, характеризующие различия между пациентами с ХОБЛ и ассоциированные с клинически значимым исходом [5—8]. Основанием для такого подхода послужили предложенные Dornhorst (1955) и Burrows (1966) принципы деления пациентов, страдающих ХОБЛ, на фенотипы: эмфизематозный и бронхитический [6, 8]. В 2012 г. испанское общество пульмонологов и торакальных хирургов усовершенствовало классификацию с использованием фенотипов, добавив рекомендации по учету частоты обострений [6]. Однако, у некоторых пациентов течение ХОБЛ нельзя было с уверенностью отнести к тому или иному фенотипу [8, 9].

Продолжающиеся попытки оптимизации классификации ХОБЛ свидетельствуют о клинической гетерогенности заболевания, а также являются основанием для поиска новых фенотипических маркеров. При этом для ежедневной клинической практики наиболее

значимыми из них, вероятно, будут клинико-функциональные критерии, которые на ранних стадиях заболевания помогут врачу прогнозировать тяжесть и вероятный исход ХОБЛ у конкретного больного, способствуя индивидуальному подходу в лечении.

Целью настоящего исследования явилось установление клинической значимости выделения фенотипов «эмфиземы», «хронический бронхит» и смешанного ХОБЛ в работе практического врача как наиболее простого и одновременно комплексного подхода к прогнозированию тяжести течения заболевания на ранней стадии.

Материал и методы

Для реализации поставленной цели спланировано и выполнено проспективное неинтервенционное исследование.

На основании единого протокола в исследование включено 64 пациента с ХОБЛ (средний возраст 55,8 ± 8,64 года; индекс курения 70,4 ± 33,88 пачко-лет).

Все пациенты — участники исследования — характеризовались наличием подтвержденного в соответствии с критериями GOLD диагноза ХОБЛ, установленного не менее чем за 12 мес перед включением в исследование. Согласно протоколу, обследованы мужчины в возрасте от 40 до 75 лет со стажем курения более 10 лет без тяжелых декомпенсированных сопутствующих заболеваний, у которых на момент подписания информированного согласия и на протяжении минимум четырех предшествующих недель не регистрировались эпизоды обострения ХОБЛ.

В рамках первого визита у всех пациентов проводили объективное клиническое обследование с тщательным сбором данных анамнеза и анализом медицинской документации. Особое внимание уделяли наличию сопутствующих заболеваний (индекс массы тела менее 21 кг/м^2, наличие остеопороза, анемии, сердечно-сосудистых заболеваний, язвенной болезни желудка, сахарного диабета 2-го типа). Оценивали проводимую терапию ХОБЛ в течение 12 мес; среднесуточную потребность в короткодействующих β_2-агонистах за предшествующий месяц, частоту обострений и ассоциированных с ними госпитализаций, количество эпизодов курсовой терапии системными кортикостероидами и антибактериальными препаратами (с анализом состава антибиотиков) за предшествующие 12 мес. Толерантность к физической нагрузке определяли при проведении теста с 6-минутной ходьбой. Степень одышки оценивали по шкале mMRS в баллах. У всех пациентов проводили исследование функции внешнего дыхания (ФВД) с бронхолитической пробой; общую бодиплетизмографию (измерение жизненной емкости легких, общей емкости легких — ОЕЛ, остаточного объема легких — ООЛ, ООЛ/ОЕЛ), исследование диффузионной способности легких (DL CO). Исследование проводили по стандартному протоколу Европейского сообщества стали и угля (1993) на оборудовании MasterScreen Body (Erich Jaeger, Германия). Полученные данные сопоставляли с должными величинами, рассчитанными по формулам указанного протокола [10]. Определение систолического давления в легочной артерии проводили методом допплерэхокардиографии на ультразвуковом аппарате Vivid 7 (General Electric, США) с применением стандартных доступов. Систолический градиент давления между правым желудочком и правым предсердием рассчитывали по уравнению Бернулли с использованием пиковой скорости потока трикуспидальной регургитации [11]. У всех пациентов проводили оценку структуры легочной ткани с применением мультиспиральной компьютерной томографии (МСКТ) на компьютерном томографе Somatom Sensation 40 (Siemens, Германия) с задержкой дыхания на неглубоком вдохе и максимальном выдохе в режиме высокого разрешения с оценкой степени эмфиземы легких и денситометрией легочной ткани с порогом от -950 до -1000 Ед Х и оценкой структуры бронхов. Для денситометрической оценки легочной ткани и структуры бронхов использовали программу Pulmo CT (Siemens, Германия). Для оценки степени и распространенности эмфиземы программа высчитывала среднее процентное значение встречаемости интервала от -950 до -1000 ЕдХ в обоих легких, сопоставляла это число с должными значениями и вычисляла отношение эмфизематозно измененной легочной ткани к неизмененной.

В ходе второго визита у всех больных проводили объективное клиническое обследование с оценкой проводимой в течение 12 мес терапии ХОБЛ, частоты обострений и ассоциированных с ними госпитализаций, количества эпизодов курсовой терапии системными кортикостероидами и антибактериальными препаратами (с анализом состава антибиотиков) за предшествующие 12 мес. Определяли толерантность к физической нагрузке, оценивали степень одышки по шкале mMRS в баллах, проводили исследование ФВД с бронхолитической пробой. У всех больных выполняли комплексную оценку динамики течения ХОБЛ за 12 мес наблюдения, учитывающую тяжесть симптомов, постбронходилатационное значение ОФВ$_1$ и риск развития обострений по GOLD (2011.). Динамику считали отрицательной, если при повторном обследовании пациент был отнесен к группе ХОБЛ с более тяжелым течением заболевания.

Статистическую обработку данных выполняли с использованием пакета программ Statistica for Windows version 10.0. При сравнении частот качественных признаков использовали критерий χ^2. Качественные данные представлены в виде абсолютных или относительных (в процентах) частот, количественные — в виде $M \pm SD$, где M — среднее арифметическое; SD — стандартное отклонение. Разницу значений считали значимой при $p < 0,05$. Для выявления наиболее мощных предикторов тяжести течения ХОБЛ проведен линейный дискриминантный анализ.

Результаты и обсуждение

На основании клинико-функциональных критериев при первом визите пациенты стратифицированы по 2

Clinical Medicine, Russian journal. 2016; 94(8)
DOI 10.18821/0023-2149-2016-94-8-613-619

фенотипам: с преобладанием фенотипа «хронический бронхит» и с преобладанием фенотипа «эмфизема», однако при таком подходе к группированию некоторые пациенты могли быть отнесены как к группе хронического бронхита, так и к группе эмфиземы, поскольку в клинический картине заболевания у них не выявлялось преобладания того или иного фенотипа. В связи с этим было принято решение выделить 3 варианта течения ХОБЛ: с преобладанием фенотипа «хронический бронхит», с преобладанием фенотипа «эмфизема» и смешанный фенотип.

К бронхитическому фенотипу ХОБЛ отнесены пациенты, у которых в период ремиссии ведущим клиническим симптомом являлся кашель со слизисто-гнойной или гнойной мокротой, при аускультации выслушивались жесткое дыхание, разнотембровые хрипы, при рентгенологическом исследовании преобладал перибронхиальный или периваскулярный фиброз, при МСКТ выявлялись признаки утолщения и деформации бронхов по типу «трамвайных путей» и перибронхиальных муфт, при исследовании диффузионной способности легких показатели DL CO имели нормальные значения или были незначительно снижены.

Эмфизематозный фенотип ХОБЛ объединил пациентов, у которых в период ремиссии по данным клинико-функциональных исследований ведущим клиническим симптомом являлась одышка, сохранялся незначительный малопродуктивный кашель, при аускультации выслушивалось ослабленное везикулярное дыхание с единичными свистящими хрипами, при рентгенологическом исследовании преобладали признаки эмфиземы, при МСКТ выявлялись центрилобулярная, панлобулярная или буллезная эмфизема легких, снижение диффузионной способности легких.

К смешанному фенотипу ХОБЛ отнесены пациенты, у которых на основании анализа полученных данных не выявлялось преобладания клинико-функциональных критериев бронхита или эмфиземы.

На основании полученных данных анамнеза, результатов общеклинических и специальных исследований проведен сравнительный межгрупповой анализ клинико-функциональных параметров в группах пациентов, стратифицированных по трем фенотипам (см. таблицу).

В ходе исследования получены важные с клинической точки зрения данные, свидетельствующие о том, что пациенты со смешанным фенотипом ХОБЛ характеризовались более тяжелым течением заболевания, чем пациенты с ХОБЛ, относящиеся изолированно к фенотипу «хронический бронхит» или «эмфизема». Так, в сравнении с указанными группами больные со смешанным фенотипом ХОБЛ отличались бóльшим числом обострений в год (3,85 ± 0,99 эпизода), более высоким значением индекса BODE — (5,15 ± 1,23 балла). Показатели ФВД (ОФВ$_1$) при смешанном фенотипе были статистически значимо ниже (46,92 ± 9,705%), чем при двух других фенотипах. Достоверно более высокое значение давления в легочной артерии (35,5 ± 4,44 мм рт. ст.) у пациентов со смешанным фенотипом ХОБЛ свидетельствует о более тяжелом течении заболевания. Статистически значимое повышение уровня оксида азота в выдыхаемом воздухе (44,05 ± 13,5 ppb) в указанной группе может свидетельствовать о сохраняющемся, несмотря на проводимую терапию, воспалительном процессе в бронхолегочной системе.

Больные ХОБЛ с фенотипами «хронический бронхит» и «эмфизема» по клинико-функциональным критериям, характеризующим тяжесть течения заболевания, достоверных различий не имели. В группе пациентов с фенотипом «хронический бронхит» показатели, характеризующие статическую гиперинфляцию и признаки эмфиземы (DL CO, % и индекс эмфиземы), были

Сравнительная характеристика пациентов с различными фенотипами ХОБЛ (*M* ± *SD*)

Показатель	Фенотип «хронический бронхит» (*n* = 30)	Фенотип «эмфизема» (*n* = 14)	Смешанный фенотип (*n* = 20)
Число обострений за 12 мес	1,87 ± 0,776	2,14 ± 1,027	3,85 ± 0,99*,**
BODE, баллы	2,03 ± 1,25	2,36 ± 1,74	5,15 ± 1,23*,**
mMRC, баллы	1,77 ± 0,86***	2,97 ± 1,07	3,15 ± 1,12*,**
Тест с 6-минутной ходьбой	427,27 ± 68,96***	312,21 ± 65,328	280,75 ± 73,421*,**
Продукция мокроты, баллы	1,97 ± 0,61***	1,14 ± 0,66	2,25 ± 0,716*,**
ОФВ$_1$, % от должного	66,37 ± 8,401	65,59 ± 11,45	46,92 ± 9,705*,**
Сатурация O_2 после теста с 6-минутной ходьбой, %	97,73 ± 1,41	96,43 ± 2,17	94,05 ± 2,21*,**
Давление в легочной артерии, мм рт. ст.	27,80 ± 3,907	28,43 ± 5,12	35,5 ± 4,44*,**
ООЛ, % от должного	119,53 ± 31,19***	145,90 ± 33,02	204,85 ± 53,37*,**
ООЛ/ОЕЛ	20,15 ± 4,96***	28,02 ± 6,82	38,85 ± 7,91*,**
Индекс эмфиземы, %	1,30 ± 0,83***	2,104 ± 1,71	3,63 ± 0,905**,**
DL CO, % от должного	95,09 ± 10,25***	82,72 ± 11,479	60,33 ± 16,054*,**
Оксид азота в выдыхаемом воздухе, ppb	23,9 ± 14,167	20,43 ± 10,68	44,05 ± 13,50 *,**

Примечание.* — достоверные (p < 0,05) различия показателей в группе смешанного фенотипа и группе «эмфизема»; ** — достоверные (p < 0,05) различия показателей в группе смешанного фенотипа и группе «хронический бронхит»; *** — достоверные (p < 0,05) различия показателей в группе «хронический бронхит» и группе «эмфизема».

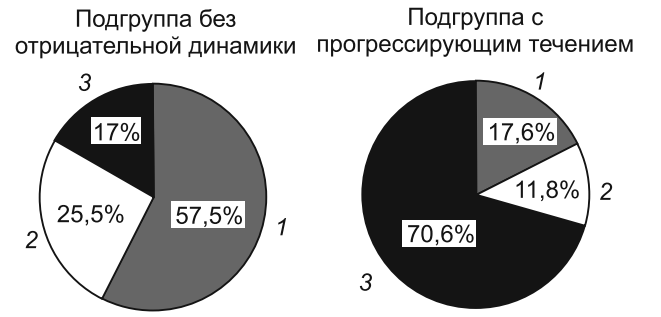

Рис. 1. Распределение клинико-функциональных фенотипов ХОБЛ (% пациентов с определенным фенотипом ХОБЛ внутри группы) в зависимости от характера прогрессирования заболевания на протяжении 12 мес.

1 — фенотип «хронический бронхит»; 2 — фенотип «эмфизема»; 3 — смешанный фенотип.

Достоверные различия выявлены при сравнении группы смешанного фенотипа с группами «хронический бронхит» и «эмфизема» (p < 0,05). При сравнении групп «хронический бронхит» и «эмфизема» между собой различия недостоверны (p > 0,05).

значительно ниже, чем у пациентов со смешанным фенотипом и фенотипом «эмфизема». В группе пациентов с фенотипом «эмфизема» показатели, отражающие выраженность воспаления в бронхиальном дереве (характер мокроты, уровень лейкоцитов), были достоверно ниже, чем в группе больных ХОБЛ смешанного фенотипа и фенотипа «хронический бронхит». При сравнении ширины просвета и толщины стенок бронхов по данным компьютерной томографии высокого разрешения статистически значимых различий между группами пациентов с фенотипами «хронический бронхит» и «эмфизема» не выявлено. Количество пациентов с утолщением бронхиальной стенки было значимо больше только в группе со смешанным фенотипом ХОБЛ (у 72% больных). Наличие у пациентов, отнесенных к смешанному фенотипу ХОБЛ, высоких показателей, отражающих статическую гиперинфляцию, признаки эмфиземы, выраженность воспалительных изменений в бронхах, подтверждает тяжелый характер течения заболевания в этой группе.

Отличительной чертой ХОБЛ является ее склонность к прогрессированию. В то же время скорость прогрессирующего снижения показателей ФВД у больных существенно различается. Основываясь на динамике клинико-функциональных показателей у обследованных больных ХОБЛ, в рамках настоящего исследования выделили 2 группы пациентов: больные ХОБЛ с отчетливо прогрессирующим характером заболевания (n = 17) и пациенты с ХОБЛ, продемонстрировавшие отсутствие явной отрицательной динамики в развитии заболевания на протяжении 12 мес наблюдения (n = 47). При этом в качестве маркеров прогрессирования заболевания использованы показатели степени нарушения функции легких по данным спирометрии (ОФВ$_1$ в динамике как основной объективный показатель), результаты заполнения опросника mMRS и частота обострений в течение года, которые при интегральной оценке их динамики в течение года позволяли перевести пациента в более тяжелую группу течения ХОБЛ по GOLD (2011). Важно отметить, что указанные группы больных ХОБЛ, выделенные по принципу наличия или отсутствия прогрессирования болезни, отличались статистически значимой неоднородностью распределения анализируемых нами клинико-функциональных фенотипов (рис. 1).

Так, более половины пациентов в группе с отсутствием отрицательной динамики в развитии заболевания на протяжении 12 мес характеризовалось наличием фенотипа «хронический бронхит» ХОБЛ (57,5% пациентов в группе). У 25,5% больных этой группы выявлен фенотип «эмфизема» ХОБЛ и лишь у 17% — смешанный. В то же время среди пациентов, продемонстрировавших явное прогрессирование ХОБЛ за анализируемый период, подавляющее большинство (70,6%) относилось к пациентам, страдающим смешанным фенотипом заболевания (см. рис. 1).

Важно, что именно смешанный фенотип ХОБЛ по результатам настоящего исследования ассоциирован с наибольшим количеством больных, у которых отмечены явные признаки ухудшения течения заболевания. Только у 10% больных с бронхитическим типом ХОБЛ и 14,3% больных с эмфизематозным типом ХОБЛ выявлено прогрессирование болезни, в то время как в группе пациентов со смешанным фенотипом прогрессирование ХОБЛ за 12 мес наблюдения зафиксировано у 60% пациентов (рис. 2).

Согласно результатам настоящего исследования, клинически значимое ухудшение течения заболевания на протяжении года наблюдается чаще у пациентов со смешанным фенотипом ХОБЛ, чем при изолированных фенотипических вариантах хронического бронхита или эмфиземы (p < 0,05).

Согласно рекомендациям Американского торакального общества и Европейского респираторного общества, ХОБЛ определяется как заболевание, поражающее легкие и способное приводить к формированию системных проявлений. Развитие внелегочных проявлений является маркером тяжести течения ХОБЛ и степени выраженности системного воспаления. В настоящем исследовании мы попытались определить прогностически неблагоприятный клинико-функциональный

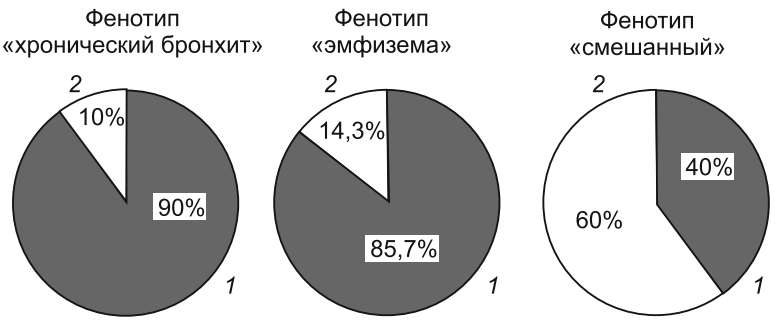

Рис. 2. Динамика тяжести течения при различных фенотипах ХОБЛ.
1 — без динамики; 2 — прогрессирование ХОБЛ.

Clinical Medicine, Russian journal. 2016; 94(8)
DOI 10.18821/0023-2149-2016-94-8-613-619

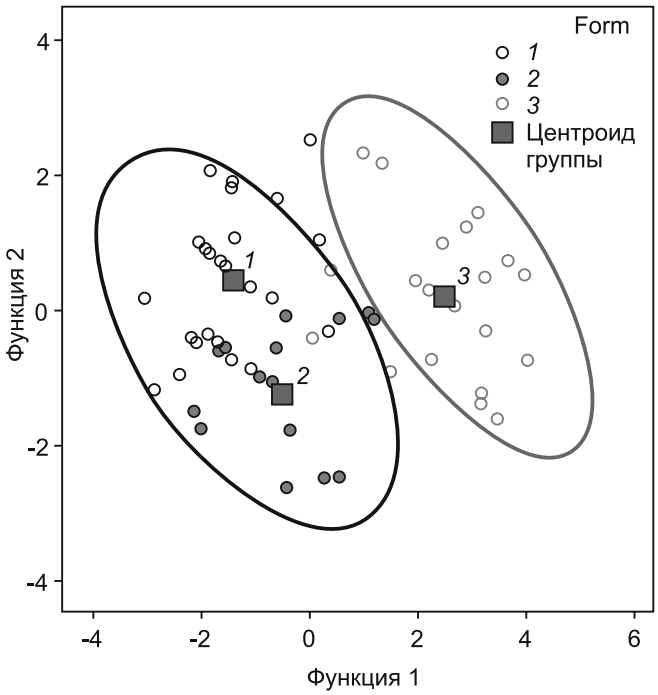

Рис. 3. Рассеяние значений дискриминантной функции при сравнении обследованных групп больных ХОБЛ по степени значения клинико-функциональных параметров в прогнозе течения ХОБЛ.

При введении в качестве дискриминирующего фактора частоты обострений пациенты с ХОБЛ классифицировались на 2 группы: 1-я группа включила фенотипы «хронический бронхит» (1) и «эмфизема» (2), 2-я — только смешанный фенотип (3).

фенотип ХОБЛ, наиболее ассоциированный с риском развития коморбидных заболеваний. Оказалось, что смешанный фенотип ХОБЛ характеризуется наиболее высоким присутствием пациентов с наличием коморбидных заболеваний — патология зарегистрирована у 16 (80%) больных данной фенотипической группы. В то же время в группах с фенотипами «хронический бронхит» и «эмфизема» наличие коморбидных заболеваний выявлено у 7 (23,3%) и 3 (21,4%) пациентов соответственно. Выявленные различия между группами являются статистически значимыми ($p < 0,05$).

Более тяжелое течение болезни в подгруппе со смешанным фенотипом может также объяснить более длительную и интенсивную противовоспалительную терапию, которую получали больные этой группы, по сравнению с больными с другими фенотипами ХОБЛ. Так, ингаляционные глюкокортикостероиды регулярно на протяжении года получали 19 пациентов, из которых 12 (60%) относились к смешанному фенотипу ХОБЛ. Важно, что 6 (30%) пациентов со смешанным фенотипом ХОБЛ не менее 1 раза в год получали курсовую терапию системными глюкокортикостероидами. В то же время постоянные курсы ингаляционных глюкокортикостероидов в течение года получали только 4 (13,3%) пациента с фенотипом «хронический бронхит» и 3 (21,4%) пациента с фенотипом «эмфизема», а системные кортикостероиды в течение предшествующих 12 мес получили только 1 (3,3%) пациент с фенотипом «хронический бронхит» и 2 (14,3%) пациента с фенотипом «эмфизема». Группа больных со смешанным фенотипом ХОБЛ статистически значимо отличалась по указанным показателям от других фенотипических групп больных ($p < 0,05$).

Данные проведенного сравнительного анализа, основанного на оценке динамики тяжести течения заболевания, наличия коморбидных заболеваний при различных фенотипах ХОБЛ, потребности в курсовой терапии системными кортикостероидами, позволяют предположить, что пациенты со смешанным фенотипом, объединяя в себе клинико-функциональные и патогенетические особенности, свойственные эмфизематозному и бронхитическому фенотипам, характеризуются заведомо более тяжелым течением ХОБЛ с высоким прогностическим риском прогрессирования болезни.

Для оценки влияния различных клинико-функциональных параметров формирования определенного фенотипического проявления ХОБЛ у конкретного больного и выявления наиболее значимых предикторов тяжелого течения ХОБЛ и ее прогрессирования проведен линейный дискриминантный анализ (рис. 3).

Согласно данным проведенного анализа, частота обострений явилась наиболее мощным статистически значимым дискриминирующим фактором, позволяющим оценить тяжесть течения ХОБЛ, ее прогрессирование и прогноз для больного. При его введении 85,9% исходных сгруппированных наблюдений классифицируется правильно.

Кроме того, значимыми дискриминирующими факторами, позволяющими прогнозировать тяжесть течения ХОБЛ, были также уровень выраженности маркеров воспаления в мокроте (характер мокроты, уровень лейкоцитов), степень выраженности эмфиземы (ООЛ/ОЕЛ, компьютерно-томографические признаки эмфиземы), степень повышения давления в легочной артерии. При использовании этих факторов в качестве дискриминирующих (даже без введения фактора обострения) 78,6 % исходных сгруппированных наблюдений классифицируется правильно.

В заключение следует отметить следующее. На основании полученных данных можно говорить о том, что традиционная классификация тяжести течения ХОБЛ, основанная на измерении скорости воздушного потока, необходима для диагностики и оценки тяжести заболевания, однако она недостаточно отражает ряд патофизиологических изменений при ХОБЛ, что согласуется с данными литературы [3, 4]. Предложенное фенотипирование ХОБЛ с выделением бронхитического, эмфизематозного и смешанного фенотипов отражает клинико-функциональные особенности течения заболевания, которые могут быть важны для диагностики, определения стратегии лечения и прогнозирования исхода болезни у конкретного больного. Указанный подход является достаточно простым и одновременно комплексным методом стратификации больных ХОБЛ в работе практического врача. Оценка частоты обостре-

ний в анамнезе и наличия коморбидных заболеваний необходима для определения темпов прогрессирования заболевания. Полученные нами данные согласуются с данными зарубежных исследований [12—14]. Использование дополнительных методов обследования (бодиплетизмография, исследование диффузионной способности легких, МСКТ в режиме высокого разрешения) необходимо практическому врачу и позволяет точно определить фенотип заболевания. Эти исследования имеют большое значение при подозрении на наличие у пациента смешанного фенотипа ХОБЛ, который, как очевидно из настоящего исследования, характеризуется неблагоприятным прогнозом течения заболевания. Полученные нами результаты подтверждаются данными литературы [9, 15, 16].

При наличии у пациента смешанного фенотипа ХОБЛ необходимо уделить повышенное внимание снижению факторов риска прогрессирования болезни, раннему выявлению и лечению коморбидных заболеваний, профилактике интеркуррентных сопутствующих заболеваний, диспансерному наблюдению за больным с целью своевременной коррекции проводимой терапии.

Исследование выполнено при финансовой поддержке гранта Федеральной целевой программы «Исследования и разработки по приоритетным направлениям развития научно-технологического комплекса России» на 2014 –2020 годы (ГК № 14.604.21.0075, уникальный идентификатор RFMEFI60414X0075) с использованием оборудования Междисциплинарного центра коллективного пользования Казанского федерального университета Минобрнауки России (ID RFMEFI59414X0003).

ЛИТЕРАТУРА
(остальные источники см. REFERENCES)

3. Черняк А.В. Хроническая обструктивная болезнь легких: функциональная диагностика. *Пульмонология*. 2013; 3: 111—6.
5. Авдеев С.А. Хроническая обструктивная болезнь легких: обострения. *Пульмонология*. 2013; 3: 5—18.

REFERENCES

1. *Global Burden of Disease Study / WHO. World Bank*. 2013. — URL: http://www.worldbank.org/en/topic/health/publication/global-burden-ofdisease-generating-evidence-guiding-policy.
2. *Global Initiative for Chronic Obstructive Lung Disease (GOLD).* http://www.goldcopd.org/uploads/users/files/GOLD_Report_2011_Feb21.pdf. Revised 2011.
3. Chernyak A.V. Functional diagnosis of chronic obstructive pulmonary disease. *Pul'monologia*. 2013; (3): 111—6. (in Russian)
4. Celli B.R., Cote C.G., Lareau S.C. et al. Predictors of survival in COPD: More than just the FEV1 *Respir. Med. Jun*. 2008; 102 (Suppl. 1): S27—35.
5. Avdeev S.N. Acute exacerbation of chronic obstructive pulmonary disease. *Pul'monologia*. 2013; (3): 5—18. (in Russian)
6. Miravitlles M., Calle M., Soler-Catalu@ña J.J. Clinical phenotypes of COPD. Identification, definition and implications for guidelines. *Arch. Bronconeumol*. 2012; 48: 86—98.
7. Han M.K., Agusti A., Calverley P.M. et al. Chronic obstructive pulmonary disease phenotypes. The future of COPD. *Am. J. Respir. Crit. Care Med*. 2010; 182: 598—604.
8. Pistolesi M., Bigazzi F., Cestelli L., Paoletti M. et al. Phenotypes of chronic obstructive pulmonary disease. *Hot Topics in Respir. Med. COPD: Complex Disease*. 2012; 5(15): 7—11.
9. Song Soo Kim, Joon Beom Seo, Ho Yun Lee et al. Chronic obstructive pulmonary disease: Lobe-based visual assessment of volumetric CT by using standard images — comparison with quantitative CT and pulmonary function test in the COPD gene study. *Radiology*. 2013; 266(2): 626—35.
10. Quanjer P.H., Tammeling G.J., Cotes J.E. et al. Lung volumes and forced ventilatory flows. Report working party. Standardization of lung function tests. European Community for steel and coal. Official statement of the European Respiratory Society. *Eur. Respir. J.* 1993; 6: 5—40.
11. Berger M., Haimovitz A., Van Tosh A. et al. Quantitative assessment of pulmonary hypertension in patients with tricuspid regurgitation using continuous wave Doppler ultrasound. J. *Am. Coll. Cardiol*. 1985; 6: 359—65.
12. Wedzicha J.A., Brill S.E., Allinson J.P. Mechanisms and impact of the frequent exacerbator phenotype in chronic obstructive pulmonary disease. *BMC Med.* 2013; 11:181 http://www.biomedcentral.com/1741-7015/11/181.
13. Celli B.R., Barnes P.J. Systemic manifestations and comorbidities of COPD. *Eur. Respir. J,* 2009; 33, 1165—85.
14. Cavaillès A., Brinchault-Rabin G., Dixmier A. et al. Comorbidities of COPD. *Eur. Respir. Rev*. 2013; 22: 454—75.
15. Galbán C.J., Han M.K., Boes J.L. et al. Computed tomography-based biomarker provides unique signature for diagnosis of COPD phenotypes and disease progression. *Nat. Med*. 2012; 18: 1711—5.
16. Ley-Zaporozhan J.I., van Beek E.J. Imaging phenotypes of chronic obstructive pulmonary disease. *J. Magn. Reson. Imag*. 2010; 32(6): 1340—52. doi: 10.1002/jmri.22376.

Поступила 28.12.15
Принята в печать 26.01.16