ВЕСТНИК НОВЫХ МЕДИЦИНСКИХ ТЕХНОЛОГИЙ – 2018 – Т. 25, № 3 – С. 96–100
JOURNAL OF NEW MEDICAL TECHNOLOGIES – 2018 – V. 25, № 3 – P. 96–100

МАТЕРИАЛЫ НАУЧНО-ПРАКТИЧЕСКОЙ КОНФЕРЕНЦИИ С МЕЖДУНАРОДНЫМ УЧАСТИЕМ «ОБЩЕГИСТОЛОГИЧЕСКИЕ АСПЕКТЫ СОВРЕМЕННОЙ МЕДИЦИНЫ», посвященная 100-летию ВГМУ им. Н.Н. Бурденко

УДК: 616.018 DOI: 10.24411/1609-2163-2018-16117

ДОПОЛНИТЕЛЬНЫЕ МЫШЕЧНЫЕ СТРУКТУРЫ АРТЕРИЙ И ИХ РОЛЬ В РАЗВИТИИ ИНФАРКТОВ ПЛАЦЕНТЫ

А.Н. ГАНСБУРГСКИЙ, А.В. ЯЛЬЦЕВ, К.О. АЗАРОВА

ФГБОУ ВО Ярославский государственный медицинский университет Минздрава России, ул. Революционная, 5, г. Ярославль, 150000, Россия

Аннотация. Гистологическими, гистохимическими и морфометрическими методами изучены 36 плацент массой 180-210 г при беременности 28-29 недель. Обнаружены ишемические инфаркты, формирование которых характерно для доношенной и переношенной беременности и некоторых заболеваний матери. Установлено формирование дополнительных гладкомышечных образований в артериях гипоплазированной плаценты. Интимальная мускулатура определяется в артериях диаметром 40-100 мкм; локализуется в области поворотов и разветвлений сосудов, представлена пучками косопродольно ориентированных гладких миоцитов. Полиповидные подушки встречаются в артериях калибром более 100 мкм. Дополнительные гладкомышечные образования, способствуют рациональному распределению крови на территории недоразвитой плаценты и обеспечивают снижение трофического и кислородного голодания плода. На активное влияние дополнительных гладкомышечных образований на гемодинамику указывает увеличенное содержание гликогена по сравнению с миоцитами средней оболочки. Возникнув как адаптационные структуры дополнительные гладкомышечные элементы могут гипертрофироваться и полностью перекрывать просвет артерий и препятствовать кровотоку. Это способствует возникновению острой ишемии и преждевременному образованию ишемических инфарктов в недоношенной плаценте. Представленный морфогенез рассматривается как одна из вероятных причин формирования инфарктов провизорного органа в сроки гестации 28-29 недель.

Ключевые слова: плацента, гипоплазия, дополнительные гладкомышечные образования артерий, ишемические инфаркты.

Актуальность. *Плацента* (П) снабжает плод кислородом, питательными веществами, водой, электролитами и иммуноглобулинами, осуществляет выделительную, эндокринную функции, обеспечивая оптимальные условия фетогенеза [3,5,6,11]. Гипоплазия П нередко приводит к *фетоплацентарной недостаточности* (ФПН) [10] и неблагоприятно сказывается на развитии плода и функционировании его сердечно-сосудистой системы. В стенках артерий недоразвитой П формируются *дополнительные гладкомышечные структуры* (ДМС), появление которых расценивается как адаптационный гистогенез [8]. Добавочные комплексы *гладких миоцитов* (ГМ) артерий первоначально способны поддерживать оптимальную плацентарную гемодинамику. В морфологических лабораториях Ярославского медицинского университета изучены различные варианты приспособительных образований артериального бассейна плода при ФПН [1,8]. Вместе с тем, в доступной литературе сведения о морфогенетической связи подобных мышечных структур в сосудах с развитием ишемических инфарктов П, а также их влиянии на возникновение хронической ФПН немногочисленны и противоречивы.

Цель исследования – изучение структурной организации дополнительных мышечных образований артерий недоразвитой П и их роли в преждевременном развитии ишемических инфарктов П и их влиянии на преждевременное развитие ишемических инфарктов.

Материалы и методы исследования. Изучено 36 случаев антенатальной гибели плода при сроке беременности 28-29 недель, вследствие развития хронической ФПН. Причиной патологии явилась гипоплазия П с формированием ишемических инфарктов. Масса плодов – 850-900 г, а соответствующих им П – 180-210 г. В группу сравнения вошли 10 наблю-

дений внутриутробной смерти плода при том же сроке гестации, но соответствии массы П (290-320 г) и плода (1200-1300 г) продолжительности беременности.

Из П иссекали ткань в нескольких областях плодной и материнской части, а также на разных уровнях пупочного канатика. Материал фиксировали в 10% нейтральном формалине и жидкости Карнуа. Серийные срезы толщиной 5-6 мкм окрашивали гематоксилином с эозином, по Массону и Харту, содержание гликогена выявляли ШИК-реакцией (контроль с амилазой). Винтовым окуляр-микрометром МОВ -1-15х определяли калибр артерий с ДМС. Количественные данные обрабатывали методом вариационной статистики. О значимости различий судили по величине *t* критерия Стьюдента.

Результаты и их обсуждение. В артериях П и пупочного канатика встречаются ДМС в виде пучков интимальной мускулатуры (рис. 1) и *полиповидных подушек* (ПП) (рис. 2).

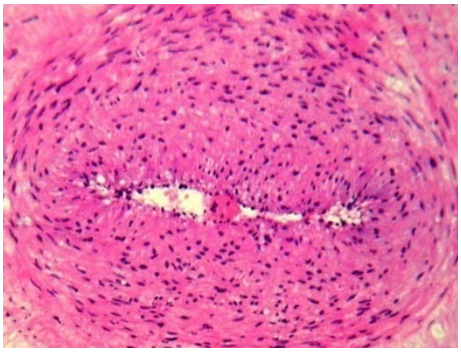

Рис. 1. Косопродольные пучки гладких миоцитов (отмечено звездочкой) во внутренней оболочке артерии хориона. Окраска гематоксилином и эозином. Ув. 200

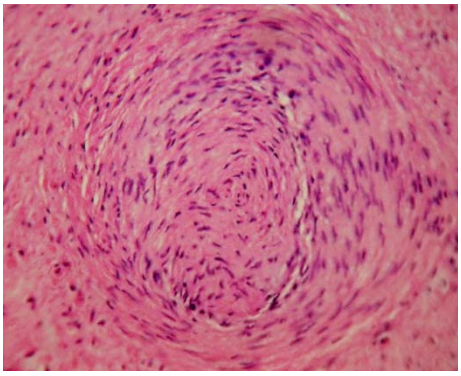

Рис. 2. Полиповидная подушка в просвете артерии. Окраска гематоксилином и эозином. Ув. 200

Интимальная мускулатура определяется в артериях диаметром 40-100 мкм; локализуется в области поворотов и разветвлений сосудов и пред-ставлена пучками косо и продольно ориентированных *гладких миоцитов* (ГМ), расположенных во внутренней оболочке. Протяженность их наиболее выражена в артериях пупочного канатика. Сосуды с дополнительными ГМ в *tunica intima* называют замыкающими, а слой интимальной мускулатуры – функциональным [8]. В гипоплазированной П обнаружены замыкающие артерии, функциональный слой которых толще *tunica media* (см. рис.1). Артерии хориона отличаются по степени развития функционального слоя и распределению ГМ. В одних сосудах косопродольный слой миоцитов равномерно охватывает просвет, в других – развит неравномерно и имеет вид одного или нескольких валиков. Указанные образования называют подушками Эбнера [8]. Иногда они почти полностью закрывают просвет артерии. Цитоплазма их ГМ характеризуется высоким содержанием гликогена. Сосуды, содержащие в *tunica intima* косопродольно ориентированные пучки ГМ, при сокращении, способны укорачиваться и скручиваться. При этом мышечные элементы в виде подушек выбухают в просвет, снижая или блокируя движение крови. Подобные артерии могут влиять на объемный кровоток в недоразвитой плаценте и в полной мере соответствуют названию «замыкающих».

ПП (рис. 2) обнаружены преимущественно в артериях калибром 100 мкм и более. На поперечных срезах через центр ПП определяются тело и ножка. Тело имеет овальный или округлый вид; ножка связывает ПП со стенкой сосуда, ее размер и форма варьируют. Эта структура похожа на полип, с чем связано ее название [8]. ПП покрыты эндотелием, расположенным на *внутренней эластической мембране* (ВЭМ). Она не отграничивает ПП от средней оболочки, как это имеет место в подушках Эбнера, а переходит со стороны стенки на ножку и тело. Реализация функциональных потенций осуществляется при сокращении ГМ: ПП приподнимаются на ножке и выступают в просвет артерии, сокращая или прекращая гемоциркуляцию. Часто обнаруживается, что ПП и пучки интимальной мускулатуры полностью закрывают просвет (рис. 2). При расслаблении ГМ, происходит смещение ПП потоком крови в сторону и устраняется препятствие кровотоку.

Основное предназначение ДМС сводится к оптимальному распределению тока крови в П, что реализуется сосудистыми реакциями типа

«сокращение-расслабление». Это приводит в соответствие уровень кровенаполнения сосудистого бассейна с потребностью поступлении кислорода, питательных и биологически активных веществ к структурно-функциональным единицам П. На активное влияние ДМС на гемодинамику указывают результаты проведенного гистохимического анализа, согласно которым содержание в них гликогена выше, чем в ГМ средней оболочки. Отмечена повышенная активность в ДМС дыхательных ферментов и фосфатаз, свидетельствующая о напряжении окислительных процессов в ГМ, а также отражающая значительную концентрацию фосфатных соединений, обеспечивающих энергию мышечного сокращения [4].

Проведенные исследования показали, что в артериях гипоплазированной плаценты к 28-29 неделе гестации формируется комплекс регуляторных образований, основу которых составляют мощные пучки ГМ. ДМС встречаются и в группе сравнения, однако обнаруживаются реже и менее развиты. Так ПП в контроле выявлены в 10% случаев, а в основной – в 38%, т.е. в 3,8 раза чаще. П не может менять свою величину, но активно сокращается матка, со стенкой которой она связана. Мышечные реакции детского места во время беременности приводят к сдавлению ворсин хориона в различных областях П и влияют на режим микроциркуляции. Кроме того, плод, совершая движения, механически воздействует на различные зоны П, нарушая гемодинамику. В подобных условиях ДМС артерий являются тем важным элементом, который переключает кровоток в пределах сосудистого бассейна и обеспечивает на оптимальном уровне снабжение активно функционирующих котиледонов кислородом и питательными веществами [9,10].

ДМС являются важным элементом артерий П и внутренних органов плода [1,8]. При нарушении кровообращения количество и степень развития ДМС в сосудистых бассейнах возрастает. Привлекая известную в гидродинамике формулу [8], получаем возможность подвести под это предположение математическое обоснование: $P=p\pi d^2/2\cdot\sin\alpha/2$, где P – сила воздействия крови на стенку артерии в месте ответвления, p – внутрисосудистое давление, π – 3,14, d – диаметр артерии, α – угол ответвления. Если взять в одном случае угол ответвления $\alpha_1=2^o$, а в другом $\alpha_2=45^o$ и подставить в формулу различные значения α, получаем – $P_1=0{,}025d^2p$, $P_2=0{,}580d^2p$. Сила воздействия потока крови на сосуд при увеличении угла ответвления в заданных пределах возрастает в 23 раза. В отличие от прямых отрезков с ламинарным характером движения, области изгибов и делителей являются участками с завихрениями, рециркуляцией и сложным характером распределения напряжения сдвига на стенке артерий [2]. Давление (напряжение/деформация) и поток крови могут регулировать функции, дифференцировку, пролиферацию и миграцию васкулярных ГМ. Гистогенез интимальной мускулатуры определяется миграцией ГМ из средней оболочки во внутреннюю через фенестры ВЭМ под влиянием эндотелина и тромбоцитарного фактора роста [2]. В основе формирования ПП лежит инвагинация в просвет артерии внутренней и средней оболочки, либо всей сосудистой стенки вместе с *tunica externa*, которая и образует их тело.

В изученном материале закономерно обнаруживаются ишемические инфаркты П (рис. 3). Последние, по данным литературы, встречаются в последах при доношенной или переношенной беременности [3] и могут развиваться при сахарном диабете, аутоиммунных болезнях, гестозах с артериальной гипертензией, внутриутробных инфекциях у матери [9]. В проведенном исследовании какая-либо патология у матери не выявлена.

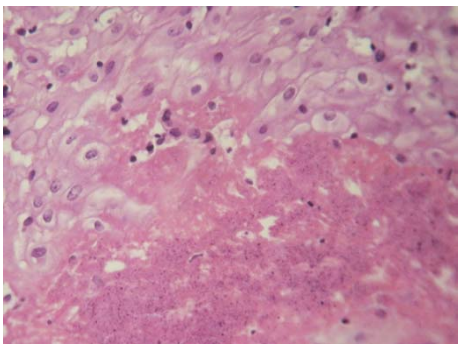

Рис. 3. Некроз стромы якорной ворсины плода 28 недель. Окраска гематоксилином и эозином. Ув. 600

Известно, что причиной формирования ишемических инфарктов внутренних органов является острое снижение притока артериальной крови, сопровождающееся гипоксией и некрозом ткани [7]. Появление инфарктов П в сроки беременности 28-29 недель так же связано со структурными изменениями в кровеносных сосудах. Вероятно, ДМС артерий с течением времени претерпевают гипертрофию и пол-

ностью перекрывают просвет, что инициирует местное малокровие и развитие инфарктов П.

Заключение. В артериальном русле плаценты в условиях гипоплазии развиваются комплексы дополнительных гладкомышечных структур, оптимально распределяющие потоки крови и обеспечивающие снижение трофического и кислородного голодания плода. Гиперплазия гладких миоцитов внутренней оболочки и полиповидных подушек может полностью перекрывать просвет артерий и приводить к развитию острого или хронического малокровия детского места и, как следствие, плацентарной недостаточности и гипоксическим состояниям плода.

ADDITIONAL MUSCLE STRUCTURES OF ARTERIES AND THEIR ROLE IN THE DEVELOPMENT OF INFARCTS PLACENTS

A.N. GANSBURGSKY, A.V. YALTSEV, K.O. AZAROVA

Yaroslavl State Medical University, Revolution Str., 5, Yaroslavl, 150000, Russia

Abstract. 36 histological, histochemical and morphometric methods were studied in a placenta weighing 180-210 g for 28-29 weeks of gestation. Ischemic infarcts, the formation of which is characteristic for term and terminated pregnancy and some diseases of the mother, are found. The formation of additional smooth muscle arteries in the arteries of the hypoplastic placenta has been established. Intimal musculature is defined in arteries with a diameter of 40 - 100 μm; localized in the area of the rotations and branching of the vessels, is represented by beams of skew-longitudinally oriented smooth myocytes. Polypoid pillows are found in arteries caliber more than 100 microns. Additional smooth muscle formations contribute to the rational distribution of blood in the underdeveloped placenta and provide a reduction in trophic and oxygen starvation of the fetus. The increased influence of additional smooth muscle structures on hemodynamics is indicated by the increased content of glycogen in comparison with myocytes of the middle shell. Having emerged as adaptive structures, additional smooth muscle cells can hypertrophy and completely block the lumen of the arteries and impede blood flow. This contributes to the emergence of acute ischemia and premature formation of ischemic infarcts in the premature placenta. The presented morphogenesis is considered as one of the probable causes of the infarction of the provisional organ in the gestation period of 28-29 weeks.

Key words: placenta, hypoplasia, additional smooth-jumper arterial formations, ischemic infarcts.

Литература

1. Гансбургский А.Н., Яльцев А.В. Особенности морфогенеза кровеносных сосудов плода при плацентарной недостаточности беременных // Российский Вестник перинатологии и педиатрии. 2015. Т. 6, № 3. С. 45–49.

2. Гансбургский А.Н., Яльцев А.В. Морфология и плоидность гладких миоцитов артерий хориона в условиях разной гемодинамики // Бюллетень экспериментальной биологии и медицины. 2016. Т. 162, № 10. С. 507–510.

3. Герасимова Л.И., Васильева Э.Н., Корнилова Н.К., Денисова Т.Г. Патоморфологические особенности плацент и плацентарного ложа матки при преэклампсии // Здравоохранение Чувашии. 2014. Т. 38, № 2. С. 35–39.

References

1. Gansburgskij AN, YAl'cev AV. Osobennosti morfogeneza krovenosnyh sosudov ploda pri placentarnoj nedostatochnosti beremennyh [Features of morphogenesis of fetal blood vessels in placental insufficiency of pregnant women]. Rossijskij Vestnik perinatologii i pediatrii. 2015;6(3):45-9. Russian.

2. Gansburgskij AN, YAl'cev AV. Morfologiya i ploidnost' gladkih miocitov arterij horiona v usloviyah raznoj gemodinamiki [The morphology and the ploidy of smooth muscle cells of the arteries of the chorion in terms of different hemodynamic]. Byulleten' ehksperimental'noj biologii i mediciny. 2016;162(10):507-10. Russian.

3. Gerasimova LI, Vasil'eva EHN, Kornilova NK, Denisova TG. Patomorfologicheskie osobennosti placent i placentarnogo lozha matki pri preehklampsii [Pathomorphological features of the placenta and placental bed of the uterus in preeclampsia]. Zdravoohranenie CHuvashii. 2014;38(2):35-9.

4. Киладзе А.Б., Джемухадзе Н.К. Квалиметрия в гистохимии ферментов. Вологда: Инфра-Инженерия, 2013. 128 с.

5. Кулида Л.В., Перетятко Л.П. Патоморфологические особенности плацентарной недостаточности при иммунодефицитных состояниях у новорожденных с экстремально низкой массой тела // Вопросы гинекологии, акушерства и перинатологии. 2011. Т. 10, № 1. С. 51–55.

6. Милованов А.П., Ерофеева Л.М., Александрович Н.В., Золотухина И.А. Строение плаценты во 2 и 3 триместрах беременности // Морфология. 2012. Т. 142, №5. С. 64.

7. Пальцев М.А., Кактурский Л.В., Зайратьянц О.В. Патологическая анатомия: национальное руководство. М.: ГЭОТАР-Медиа, 2011. 1264 с.

8. Шорманов С.В., Павлов А.В., Гансбургский А.Н., Яльцев А.В., Куликов С.В. Адаптационные структуры артериального русла плода и плаценты в условиях хронической фетоплацентарной недостаточности // Архив патологии. 2014. Т.77, № 3. С. 41–46.

9. Щеголев А.И., Ляпин В.М., Туманова У.Н., Воднева Д.Н., Шмаков Р.Г. Гистологические изменения плаценты и васкуляризация ее ворсин при ранней и поздней преэклампсии // Архив патологии. 2016. Т.81, № 1. С. 13–18.

10. Baerger R.N. Manual of pathology of the human placenta. New York: Springer, 2011. 405 p.

11. Cocqueberi M., Bernodt S., Stgond N. Comparative etxpression of hCGβ-genes in human trophoblast from early and late first-trimester placentas // Am. J. Physiol. Endocrinol. Metab. 2012. Vol. 303 (8). P. 950–958.

Russian.

4. Kiladze AB, Dzhemuhadze NK. Kvalimetriya v gistohimii fermentov [Qualimetry in the histochemistry of enzymes]. Vologda: Infra-Inzheneriya; 2013. Russian.

5. Kulida LV, Peretyatko LP. Patomorfologiche-skie osobennosti placentarnoj nedostatochnosti pri immunodeficitnyh sostoyaniyah u novorozh-dennyh s ehkstremal'no nizkoj massoj tela [Pathomorphological features of placental insufficiency in immunodeficiency in infants with extremely low body weight]. Voprosy ginekologii, akusherstva i perinatologii. 2011;10(1):51-5. Russian.

6. Milovanov AP, Erofeeva LM, Aleksandrovich NV, Zolotuhina IA. Stroenie placenty vo 2 i 3 trimestrah beremennosti [Placental structure in the 2nd and 3rd trimesters of pregnancy]. Morfolo-giya. 2012;142(5):64. Russain.

7. Pal'cev MA, Kakturskij LV, Zajrat'yanc OV. Patologicheskaya anatomiya: nacional'noe rukovodstvo [Pathological anatomy: national guidelines]. Moscow: GEHOTAR-Media; 2011. Russian.

8. SHormanov SV, Pavlov AV, Gansburgskij AN, YAl'cev AV, Kulikov SV. Adaptacionnye struktury arterial'nogo rusla ploda i placenty v uslo-viyah hronicheskoj fetoplacentarnoj nedostatochnosti [The adaptation of the structure of the arterial system of the fetus and placenta under chronic fetoplacental insufficiency]. Arhiv patologii. 2014;77(3):41-6. Russian.

9. Shchegolev AI, Lyapin VM, Tumanova UN, Vodneva DN, Shmakov RG. Gistologicheskie izmeneniya placenty i vaskulyarizaciya ee vorsin pri rannej i pozdnej preehklampsii [The histological changes of the placenta and its vascularization of villi in early and late pre-eclampsia]. Arhiv patologii. 2016;81(1):13-8. Russian.

10. Baerger RN. Manual of pathology of the human placenta. New York: Springer; 2011.

11. Cocqueberi M, Bernodt S, Stgond N. Comparative etxpression of hCGβ-genes in human trophoblast from early and late first-trimester placentas. Am. J. Physiol. Endocrinol. Metab. 2012;303 (8):950-8.