АРИТМОГЕННАЯ КАРДИОМИОПАТИЯ ПРАВОГО ЖЕЛУДОЧКА: РАЗРАБОТКА ДНК-ДИАГНОСТИКИ И КЛИНИЧЕСКОЕ ПРИМЕНЕНИЕ

Е.В. Заклязьминская[1, 2], А.Г. Шестак[1], М.В. Носкова[1], С.А. Александрова[3], С.Л. Дземешкевич[1]

[1] ФГБУ «Российский научный центр хирургии им. акад. Б.В. Петровского» РАМН, Москва
[2] ГБОУ ВПО «Первый Московский государственный медицинский университет им. И.М. Сеченова» Минздрава России
[3] ФГБУ «Научный центр сердечно-сосудистой хирургии им. А.Н. Бакулева» РАМН, Москва

ДЛЯ КОРРЕСПОНДЕНЦИИ
Заклязьминская Елена Валерьевна – доктор медицинских наук, профессор, заведующая лабораторией медицинской генетики ФГБУ «Российский научный центр хирургии им. акад. Б.В. Петровского» РАМН
E-mail: helenezak@gmail.com

Аритмогенная кардиомиопатия правого желудочка (АКПЖ) – наследственное заболевание, характеризующееся прогрессирующим жировым и фиброзным замещением кардиомиоцитов и ведущее к жизнеугрожающим аритмиям и сердечной недостаточности. Известны, по меньшей мере, 12 различных локусов, ассоциированных с АКПЖ. Недавно результаты молекулярно-генетических исследований были включены в диагностический протокол (Marcus, 2010) в качестве большого критерия. В России до настоящего времени ДНК-диагностика АКПЖ была недоступна. Мы разработали протокол ПЦР-опосредованного прямого секвенирования по Сенгеру 7 основных, вовлеченных генов (*PKP2, DSG2, DSP, DSC2, TMEM43, TGFB3* и *JUP2*) и внедрили эту диагностику в практику. В настоящей работе мы представляем клинический случай АКПЖ у больного мужчины 34 лет с прогрессирующей кардиомиопатией, постоянными желудочковыми аритмиями, которому были проведены 2 процедуры радиочастотной аблации (без эффекта), имплантация ИКД и назначена комплексная антиаритмическая терапия. Мы выявили у пробанда новую мутацию, делецию 16 н.п. со сдвигом рамки считывания c.1523_1538del, в гене *PKP2*. В настоящее время проводится молекулярная диагностика носительства мутации у членов семьи.

Клин. и эксперимент. хир. Журн. им. акад. Б.В. Петровского. – 2013. – № 1. – С. 90–96.

Ключевые слова: аритмогенная кардиомиопатия правого желудочка (АКПЖ) десмосомы, ген *PKP2*, генетическое тестирование в кардиологии

Arrhythmogenic right ventricular cardiomyopathy: DNA-diagnostics development and clinical case

E.V. Zaklyazminskaya[1, 2], A.G. Shestak[1], M.V. Noskova[1], S.A. Alexandrova[3], S.L. Dzemeshkevich[1]

[1] Petrovsky National Research Centre of Surgery, Moscow
[2] I.M. Sechenov First Moscow State Medical University
[3] Bakulev Research Centre of Cardio-vascular Surgery, Moscow

CORRESPONDENCE
Zaklyazminskaya Elena V. – MD, Professor, Head of the Laboratory of Medical Genetics Petrovsky National Research Centre of Surgery
E-mail: helenezak@gmail.com

Arrhythmogenic right ventricular cardiomyopathy (ARVC) is an inherited disorder characterized by progressive fatty and fibrous replacement of cardiomyocytes, and leading to life-threatening arrhythmias and heart failure. At least 12 different loci are known to be associated with ARVC. Recently, results of molecular genetic study were incorporated into the diagnostic protocol (Marcus, 2010) as a major criterion. Up to this time, DNA diagnostics of ARVC was not available in Russia. We did elaborate protocols of PCR-based Senger sequencing of 7 main causal genes (*PKP2, DSG2, DSP, DSC2, TMEM43, TGFB3,* and *JUP2*) and introduced this diagnostics into clinical practice in our Centre. Here we present a clinical case of ARVC in 34 y.o. male patient with progressive cardiomyopathy, persistent ventricular arrhythmias underwent two inefficient radio-frequency ablation procedures, ICD implantation, and complex anti-arrhythmic therapy. We did identify a new mutation, frame-shift 16 bp deletion c.1523_1538del, in *PKP2* gene in proband. Molecular diagnostics for relatives is in progress now.

Key words: arrhythmogenic right ventricular cardiomyopathy (ARVC), desmosomes, *PKP2* gene, genetic testing in cardiology

Clin. Experiment. Surg. Petrovsky J. – 2013. – N 1. – P. 91–96.

Аритмогенная кардиомиопатия правого желудочка (АКПЖ) – одна из наследственных форм кардиомиопатии, которая до последнего времени считалась исключительно редким явлением. Заболевание характеризуется прогрессирующим фиброзным и жировым замещением кардиомиоцитов, ведущим к прогрессирующей сердечной недостаточности (преимущественно правожелудочковой, но нередки случаи бивентрикулярного поражения), желудочковым аритмиям и внезапной сердечной смерти (ВСС). Частота этого вида кардиомиопатии в разных этнических группах оценивается в 1:5000–1:2000 населения [1]. Патоморфологические исследования молодых лиц, умерших внезапно, показали, что на долю недиагностированных случаев АКПЖ приходится значительная часть случаев ВСС: 12,5–25% в Италии, около 17% (возраст пациентов 25–40 лет) в США, 36% (внезапная периоперативная смертность) во Франции [1, 2].

Изучение полиморфизма генов, вовлеченных в патогенез заболевания, описание спектра мутаций при различных формах АКПЖ, развитие молекулярно-генетических методов диагностики дали возможность уточнить имеющиеся критерии и включить в них данные новых методов исследования [3].

В России крупные эпидемиологические исследования, направленные на изучение частоты встречаемости АКПЖ, не проводили. Отсутствие разработки и внедрения молекулярно-генетической диагностики этого типа кардиомиопатии практически лишало врачей возможности использовать один из больших диагностических критериев.

Клиническое наблюдение

В лаборатории медицинской генетики ФГБУ РНЦХ им. акад. Б.В. Петровского РАМН разработана ДНК-диагностика основных известных генетических форм АКПЖ. Выполнен дизайн оригинальных олигопраймеров, ограничивающих кодирующие и прилежащие интронные области генов *PKP*2, *DSG*2, *DSP*, *DSC*2, *TMEM*43, *TGFB*3 и *JUP*2; синтез выбранных последовательностей осуществлен компанией «Евроген» (Москва, Россия). Поиск мутаций в заинтересованных генах проводился с помощью ПЦР-опосредованного прямого секвенирования по Сенгеру (последовательности оригинальных олигопраймеров и протоколы оптимизации ПЦР могут быть предоставлены по запросу).

Пациент Х., 34 лет, поступил в отделение хирургического лечения сложных нарушений сердечного ритма и ЭКС ФГБУ РНЦХ им. акад. Б.В. Петровского РАМН с жалобами на ощущение перебоев в работе сердца, одышку при незначительных физических нагрузках.

Из анамнеза: данных о состоянии здоровья родственников со стороны отца нет. Родная сестра умерла в раннем детстве (в возрасте 8 мес), причина смерти точно не известна. Двоюродный брат со стороны матери умер внезапно в возрасте 18–19 лет, в автобусе. Есть сын 1 года, жалоб на состояние ребенка нет, тщательного кардиологического обследования проведено не было.

Желудочковая экстрасистолия (ЖЭ) регистрировалась на ЭКГ с 5-летнего возраста. Первый пароксизм ЖТ, сопровождавшийся синкопальным состоянием, возник в 15 лет на фоне физической нагрузки, длился несколько минут, купировался самостоятельно. В дальнейшем синкопальные и пресинкопальные состояния, обусловленные пароксизмальной желудочковой тахикардией (ЖТ), многократно рецидивировали. В 20-летнем возрасте пациенту проведена операция ЭФИ, РЧА аритмогенного очага в выводном тракте правого желудочка (ПЖ), не имевшая клинического эффекта. При мониторировании ЭКГ по Холтеру в сутки регистрировалось более 20 тыс. эктопических ЖЭ, в том числе пробежки ЖТ с частотой более 200 уд/мин. Через год, в 2001 г., в связи с отсутствием эффекта от операции РЧА и проводимой антиаритмической терапии, включавшей амиодарон, β-адреноблокаторы, препараты I и IV классов, проведена операция имплантации двухкамерного кардиовертера – дефибриллятора. Подобрана терапия сотагексалом и мекситилом, на фоне которой срабатываний ИКД не было, количество желудочковых экстрасистол не превышало 5–6 тыс. в сутки. В 2004 и 2010 гг. выполнены операции плановой смены ИКД в связи с истощением батареи. В 2010 г. проведена также операция ЭФИ, РЧА аритмогенной зоны переднепариетальной области ПЖ в области аневризматического расширения под клапаном легочной артерии с использованием навигационной системы Carto с кратковременным эффектом. В течение нескольких месяцев перед последней госпитализацией отмечалось нарастание одышки и снижение толерантности к физическим нагрузкам.

На ЭКГ (рис. 1) показано: ритм синусовый, ЧСС – 60 уд/мин, *PQ* – 180 мс, *QRS V*2 – 115 мс, *QRST* – 440 мс. За 10 лет наблюдения отмечается прогрессирующая инверсия зубца *T* в грудных отведениях (V_1–V_6), наличие ξ-волны в правых грудных отведениях.

Суточное мониторирование ЭКГ по Холтеру: при синусовом ритме ЧСС, уд/мин: максимальная – 118, минимальная – 52, средняя – 71. Зарегистрированы 2568 политопных желудочковых экстрасистол (ЖЭС), в том числе 5 пробежек нестабильной ЖТ по 3–6 комплексам, длительные периоды бигеминии (рис. 2).

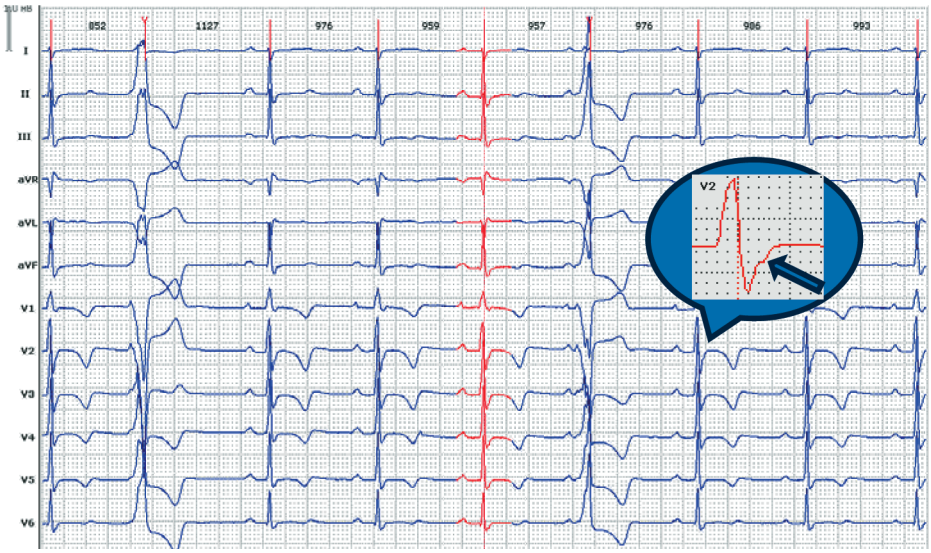

Рис. 1. Фрагмент разовой ЭКГ с регистрацией ξ-волны в отведении *V2*, инверсией зубца *T* в отведениях V_1–V_3

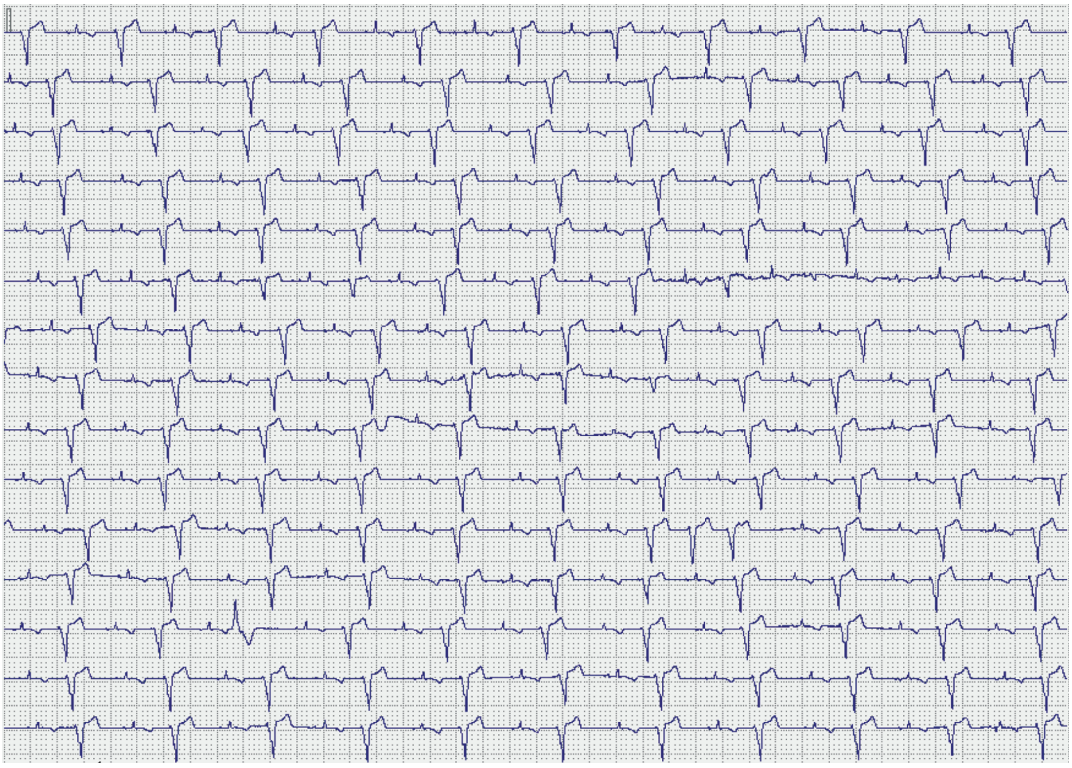

Рис. 2. Фрагмент суточного мониторирования ЭКГ по Холтеру, регистрируется бигеминия

Также регистрировали поздние желудочковые потенциалы (фильтрованная длительность *QRS*≥114 мс, продолжительность конечной части *QRS* (длительность низкоамплитудного сигнала) ≥38 мс, *RMS* (вольтаж конечной части *QRS*) ≤20 мс) (рис. 3, *а*) и отсутствие корреляции частотной зависимости интервала сцепления ЖЭС от базового ритма (рис. 3, *б*).

На ЭхоКГ показано: левый желудочек (ЛЖ) оттеснен расширенным правым, КСР – 23 мм, КДР – 41 мм, сократимость не нарушена. ФВ ЛЖ – 62%. ПЖ значительно расширен, КДР – 40 мм, стенка истончена до 1 мм, в полости визуализируется электрод. Фракция уменьшения площади ПЖ – 25–29% (норма – более 30); ЛП не расширено; ПП расширено – 3,5/4,6 см. Степень регургитации на МК – I; на ТК – II.

При мультиспиральной компьютерной томографии (МСКТ) сердца с контрастированием визуализируется дилатированный ПЖ, множественные аневризматические выбухания по контуру передней стенки ПЖ на уровне выводного тракта и в области верхушки (рис. 4).

При молекулярно-генетическом исследовании ДНК-диагностики у больного в кодирующей обла-

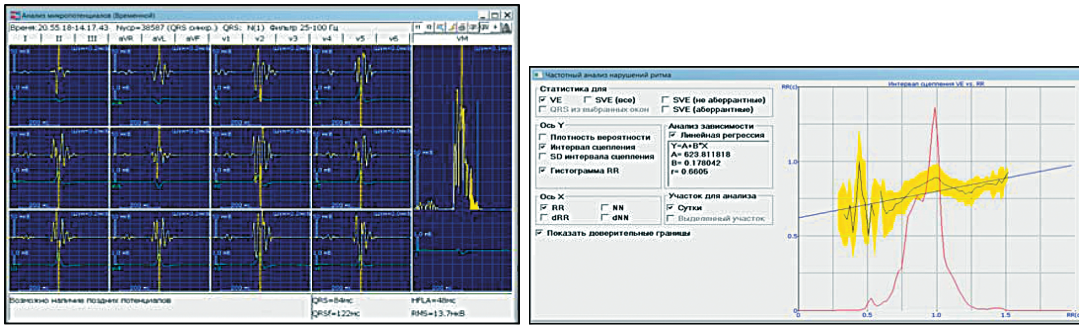

а *б*

Рис. 3. Данные регистрации поздних желудочковых потенциалов (*а*) и анализ частотной зависимости желудочковых экстрасистол (*б*)

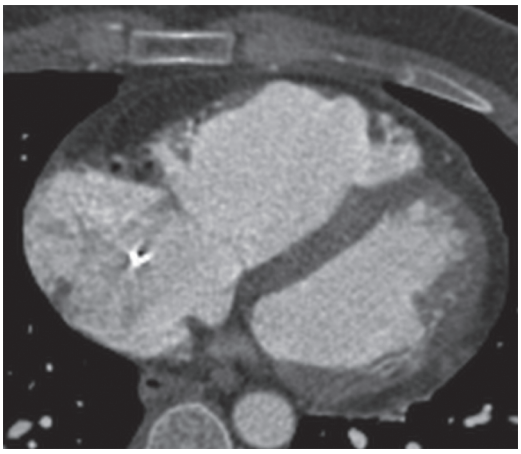

Рис. 4. МСКТ сердца с контрастированием

сти гена *PKP2*, кодирующего белок плакофилин-2, выявлена делеция 16 нуклеотидов *c*.1523_1538*del* в гетерозиготном состоянии (рис. 5).

Делеции со сдвигом рамки считывания – функционально значимы, они ведут к появлению аномально укороченного транскрипта мРНК. Выявление такой мутации является молекулярно-генетическим подтверждением диагноза АКПЖ.

Обсуждение

В настоящее время известны 12 генов, мутации в которых могут приводить к АКПЖ (см. таблицу). Большинство генов кодирует структурные белки десмосом миокарда, обеспечивающие клеточную адгезию и корректную коммуникацию между соседними кардиомиоцитами [4].

Заболевание наследуется по аутосомно-доминантному типу, вероятность передачи заболевания потомкам – 50%. Как и при большинстве доминантных заболеваний, высок вклад мутаций *de novo*. Необходимо учитывать, что отсутствие отягощенного семейного анамнеза не исключает наследственной причины заболевания.

Первые диагностические критерии АКПЖ, опубликованные в 1994 г., базировались на морфологических, гистологических, электрокардиографических и семейных признаках заболевания. Однако некоторые критерии не обладали достаточной специфичностью (как, например, присутствие полной или неполной блокады правой ножки пучка Гиса), а критерии в целом не были достаточно чувствительны в отношении ранних или стертых форм заболевания.

Диагноз АКПЖ считают достоверным при наличии 2 больших критериев, либо 1 большого и 2 малых, либо 4 малых из разных категорий; пограничным – при наличии 1 большого и 1 малого критериев либо 3 малых из различных категорий. Вероятным диагноз АКПЖ является при наличии 1 большого либо 2 малых критериев из разных категорий [5].

Модифицированные диагностические критерии с учетом пересмотра в 2010 г. оценивают категории признаков: глобальная и (или) региональная миокардиальная дисфунция и структурные изменения; гистологические характеристики миокардиальной

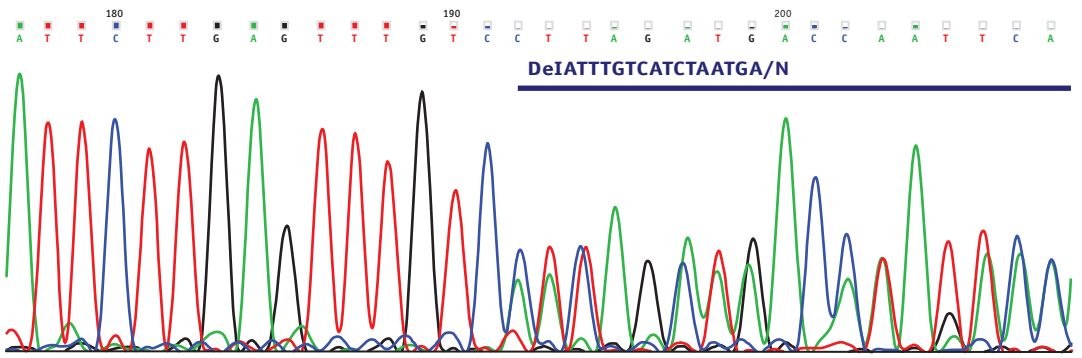

Рис. 5. Фрагмент прямого секвенирования по Сенгеру последовательности экзона 7 гена *PKP2* (линией отмечена точка начала делеции *c*.1523_1538*del*)

Гены, ответственные за развитие АКПЖ

Форма	Локус	Ген	Белок	Частота мутаций	Доступность ДНК-диагностики в России
ARVD1	14q23-q24	TGFB3	Трансформирующий фактор роста бета-3	Неизвестна	Доступна
ARVD2	1q42.1-q43	RYR2	Рианодиновый рецептор, тип 2	Неизвестна	Отсутствует
ARVD3	14q12-q22	?	–	Неизвестна	Невозможна
ARVD4	2q32.1-32.3	?	–	Неизвестна	Неизвестна
ARVD5	3p21.3	TMEM43	Трансмембранный белок 43	Частая в Канаде	Доступна
ARVD6	10p12	PTPLA	Тирозинфосфатаза – подобный белок	Неизвестна	Доступна
ARVD7	2q35	DES	Десмин	Неизвестна	Доступна
ARVD8	6p24	DSP	Десмоплакин	6–16%	Доступна
ARVD9	12p11	PKP2	Плакофилин 2	25–40%	Доступна
ARVD10	18q12.1	DSG2	Десмоглеин 2	12–40%	Доступна
ARVD11	18q21	DSC2	Десмоколлин 2	2–7%	Доступна
ARVD12	17q21	JUP	Плакоглобин	Неизвестна	Доступна

стенки; нарушения реполяризации; нарушения деполяризации и проводимости; нарушения ритма; семейные данные. Однако вклад отдельных клинических, функциональных и гистологических признаков в постановку диагноза и их значимость существенно пересмотрены. Принципиально новое добавление в диагностические критерии – включение результатов генетического исследования в категорию «семейные данные» как большого диагностического критерия.

В данном клиническом наблюдении у пациента выявлены следующие диагностические критерии АКПЖ:

- злокачественные желудочковые аритмии высокой градации по Lown, пробежки ЖТ с преобладанием правожелудочковой локализации (большой диагностический критерий), более 500 ЖЭС в сутки (малый диагностический критерий);
- инверсия зубцов *T* в грудных отведениях при отсутствии БПНПГ (большой диагностический критерий);
- поздние желудочковые потенциалы (малый диагностический критерий);
- ξ-волна в правых грудных отведениях на ЭКГ (большой диагностический критерий);
- выявление дилатации выводного тракта и всего ПЖ со снижением его систолической функции (большой диагностический критерий): по данным ЭхоКГ – длинная ось ПЖ ≥32 мм, короткая ≥36 мм, по данным КТ сердца с контрастированием;
- множественные аневризмы передней стенки и верхушки ПЖ по данным МСКТ сердца с контрастированием (большой диагностический критерий);
- мутация в одном из генов, для которых показана этиологическая роль в развитии АКПЖ (большой диагностический критерий).

Выявление 6 больших и 2 малых диагностических критериев позволяет достоверно диагностировать у пациента АКПЖ с преимущественным поражением ПЖ. В данном наблюдении у пациента к возрасту 34 лет присутствовала полная клиническая картина заболевания, что позволяло уверенно поставить диагноз без использования молекулярно-генетических методов исследования. Однако такая развернутая картина при АКПЖ наблюдается далеко не всегда, особенно на ранних этапах развития болезни.

Даже в случае достоверного клинического диагноза проведение ДНК-диагностики является необходимым окончательным подтверждением диагноза наследственного заболевания, «золотым стандартом» обследования и позволяет перейти к следующему этапу – выявлению потенциальной патологии у членов семьи первичного пациента.

В конце 2011 г. вышло первое международное руководство, посвященное генетическому тестированию при наследственных кардиомиопатиях [6], в котором прописано согласованное мнение экспертов о том, в каких случаях ДНК-диагностика показана, а в каких (что очень важно) – не показана больным и их родственникам.

В отношении АКПЖ рекомендации следующие:

1. Полный или селективный поиск мутаций в генах (*PKP2*, *DSG2*, *DSP*, *DSC2*, *TMEM43* и *JUP2*) может быть полезен больным, у которых выполняются диагностические критерии (2010) аритмогенной кардиомиопатии ПЖ.

2. Генетическое тестирование может быть предложено пациентам с диагнозом «вероятная АКПЖ» (т.е. тем, у кого выявляется 1 большой или 2 малых критерия, согласно диагностическим критериям 2010 г.).

3. Генетическое тестирование не показано пациентам, у которых выполняется лишь один малый диагностический критерий (согласно диагностическим критериям 2010 г.).

4. Генетическое тестирование показано родственникам больных с уже выявленной мутацией.

Таким образом, ближайшими кандидатами на генетическое обследование в данный семье являются родственники первой степени родства – мать и сын. Семья обратилась с запросом о выполнении такой диагностики в ФГБУ РНЦХ им. акад. Б.В. Петровского РАМН.

Заключение

Впервые в России разработано и внедрено молекулярно-генетическое исследование при АКПЖ, позволяющее проводить диагностику этого заболевания в соответствии с международными рекомендациями. Верификация генетической причины заболевания у пробанда обеспечивает подтверждающую, раннюю и пресимптоматическую диагностику заболевания (в том числе пренатальную, по запросу семьи) у всех родственников, доступных для обследования. Своевременное выявление носителей мутаций даже в случае асимптомных и малосимптомных вариантов течения позволит проводить своевременную первичную профилактику внезапной сердечной смерти.

Литература

1. *Azaouagh A., Churzidse S., Konorza T., Erbel R.* Arrhythmogenic right ventricular cardiomyopathy/dysplasia: a review and update // Clin. Res. Cardiol. – 2011. – May. – Vol. 100(5). – P. 383–394.

2. *McKenna W.J., Thiene G., Nava A. et al.* On behalf of the Task Force of the working group myocardial and pericardial disease of the European Society of Cardiology and of the Scientific Council on Cardiomyopathies of the International Society and Federation of Cardiology, Diagnosis of arrhythmogenic right ventricular dysplasia cardiomyopathy // Br. Heart J. – 1994. – Vol. 71. – P. 215–218.

3. *Marcus F., McKenna W., Sherrill D. et al.* Diagnosis of Arrhythmogenic Right Ventricular Cardiomyopathy/Dysplasia (ARVC/D) // Circulation. – 2010. – April 6. – Vol. 121(13). – P. 1533–1541.

4. *Delmar M., McKenna W.* The Cardiac Desmosome and Arrhythmogenic Cardiomyopathies: From Gene to Disease // Circ. Res. – 2010. – Vol. 107. – P. 700–714.

5. Clinical Approach to Sudden Cardiac Death Syndrome / Ed. Ramon Brugada. – London: Springer Verlag, 2010. – 340 p.

6. *Ackerman M.J., Priori S.G., Willems S. et al.* HRS/EHRA Expert Consensus Statement on the State of Genetic Testing for the Channelopathies and Cardiomyopathies // Europace. – 2011. – Vol. 13. – P. 1077–1109.